FACULTE DE MEDECINE DE PARIS

Année 1961 N°

481

THESE

POUR LE

DOCTORAT EN MEDECINE

(Diplôme d'Etat)

PAR

JOLY, JEAN, PAUL, F.

Ancien Interne des Hôpitaux de PARIS

Né le 14 Juillet 1927 à PARIS

Présentée et soutenue publiquement le

LES COMPLICATIONS TARDIVES DE L'ARTHROPLASTIE ACRYLIQUE ET LEUR TRAITEMENT

PRESIDENT : MONSIEUR LE PROFESSEUR H. REDON

Roger VEZIN - 48, rue de la Santé - PARIS

FACULTE DE MEDECINE DE PARIS

Année 1961 N°

THESE

POUR LE

DOCTORAT EN MEDECINE

(Diplôme d'Etat)

PAR

JOLY, JEAN, PAUL, F.

Ancien Interne des Hôpitaux de PARIS

Né le 14 Juillet 1927 à PARIS

Présentée et soutenue publiquement le

LES COMPLICATIONS TARDIVES DE L'ARTHROPLASTIE ACRYLIQUE ET LEUR TRAITEMENT

PRESIDENT : MONSIEUR LE PROFESSEUR H. REDON

Roger VEZIN - 48, rue de la Santé - PARIS

R. UNIV.
BIBLIOTHEEK
LEIDEN

10 - 1 - 60

PROFESSEURS HONORAIRES :

MM. AUBIN (A.), BENARD (H.), BROCQ (P.), BULLIARD (H.), CADENAT (F.), CHABROL (E.), CHAMPY (C.), CHEVALLIER (P.), DEBRE (R.), DONZELOT (E.), GASTINEL (P.), GUILLAIN (G.), HALPHEN (E.), HARVIER (P.), HAZARD (R.), HEUYER (G.), LANTUEJOUL (P.), LAROCHE (G.), LAUBRY (C.), LEVY SOLAL (E.), LIAN (C.), LOEPER (M.), MARION (G.), MATHIEU (P.), MOCQUOT (P.), MONDOR (H.), MONOD (R.), MOREAU (R.), OLIVIER (E.), PASTEUR VALLERY RADOT, PETIT-DUTAILLIS, RICHET (C.), STROHL (A.), TANON(L.).

DOYEN — L. B I N E T
Membre de l'Institut

ASSESSEUR — Jean VERNE

I.- P R O F E S S E U R S

	MM.
Anatomie	CORDIER G.
" (Prof. à titre personnel)	DELMAS (A.)
Anatomie Pathologique	DELARUE (J.)
Anesthésiologie	BAUMANN (J.)
Bactériologie	FASQUELLE (R.)
Biochimie médicale	JAYLE (M.P.)
" " (Prof. à titre personnel)	SCHAPIRA (G.)
Biologie appliquée à l'Ed. Physique et aux Sports	CHAILLEY-BERT (P.)
Biologie médicale	FAUVERT (R.)
" " (Prof. à titre personnel)	BOURLIERE (F.)
Cancérologie médicale et sociale	BERNARD (J.)
Clinique carcinologique chirurgicale (Institut G.ROUSSY)	REDON (H.)
Clinique cardiologique (Broussais)	MOUQUIN (M.)
(Beaujon)	SICARD (A.)
(Cochin)	QUENU (J.)
Cliniques chirurgicales (Hôtel-Dieu)	PATEL (J.)
(Saint-Antoine	GOSSET (J.)
(Salpêtrière	MOULONGUET (P.)
Clinique de chirurgie infantile et orthopédique (Enfants Malades)	FEVRE (M.)
Clinique chirurgicale orthopédique et réparatrice (Cochin)	MERLE d'AUBIGNE

Clinique de Chirurgie cardio-vasculaire (Broussais)	MM. GAUDART d'ALLAINES
Clinique de Chirurgie pleuro-pulmonaire (Laënnec)	MATHEY (J.)
Clinique endocrinologique (Pitié)	DECOURT (J.)
Clinique de génétique médicale (Enf. Malades)	LAMY (M.)
Clinique gynécologique (Broca)	FUNCK BRENTANO (P.)
Clinique des maladies cutanées et syphilitiques (Saint Louis)	DEGOS (R.)
Clinique des maladies des enfants	CATHALA (J.)
Clinique des maladies infectieuses (Cl.Bernard)	MOLLARET (P.)
Clinique des maladies mentales et de l'encéphale (Sainte Anne)	DELAY (J.)
Clinique des maladies métaboliques (Necker)	HAMBURGER (J.)
Clinique des maladies du sang (Broussais)	MARCHAL (G.)
Clinique des maladies du système nerveux (Salpêtrière)	ALAJOUANINE (T.)
Cliniques médicales (Boucicaut	LENEGRE (J.)
(Broussais	SOULIE (P.)
(Cochin	JUSTIN BESANCON
(Hôtel-Dieu	BARIETY (M.)
(Pitié	DREYFUS (G.)
(Saint Antoine	KOURILSKY (R.)
Clinique médicale d'hydrologie thérapeutique et climatologie (Richet)	DEBRAY (C.)
Clinique médicale propédeutique (Broussais)	de GENNES (L.)
Clinique médico-sociale du diabète sucré et des maladies de la nutrition (Hôtel Dieu)	DEROT (M.)
Clinique de neuro-chirurgie (Pitié)	DAVID (M.)
Cliniques obstétricales (Baudelocque)	LACOMME (M.)
(Foch (Suresnes)	MERGER (R.)
Clinique obstétricale et gynécologique (Port-Royal)	VARANGOT (J.)
Clinique ophtalmologique (Hôtel-Dieu)	RENARD (G.)
Clinique oto-rhino-laryngologique (Lariboisière)	AUBRY (M.)
Clinique de pédiatrie sociale (Enf.Malades)	MARIE (J.)
Clinique de pneumo-phtisiologie (Laënnec)	BERNARD (E.)
Clinique psychiatrique infantile (Salpêtrière)	MICHAUX (L.)
Clinique de rhumatologie médicale et sociale (Cochin)	COSTE (F.)
Clinique stomatologique (Pitié)	DECHAUME (M.)
Clinique thérapeutique chirurgicale (Vaugirard)	ROUX (M.)
Clinique thérapeutique médicale (St-Antoine)	LEMAIRE (A.)
Clinique urologique (Cochin)	FEY (B.)
Embryologie	GIROUD (A.)

Histoire de la Médecine et de la Chirurgie (Lariboisière)	MM. SEZE (S. de)
Histologie	VERNE (J.)
Hygiène et Clinique de la première enfance (Trousseau)	TURPIN (R.)
Hygiène et Médecine préventive	JOANNON (P.)
Hygiène et Médecine préventive (Prof.à titre pers.)	DEPARIS (M.)
Médecine du travail	DESOILLE (M.)
Médecine légale	PIEDELIEVRE (R.)
Parasitologie	GALLIARD (H.)
Pathologie chirurgicale	COUVELAIRE (R.)
Pathologie exotique	LAVIER (G.)
Pathologie expérimentale et comparée	MERKLEN (F.P.)
Pathologie médicale	MILLIEZ (P.)
Pathologie et thérapeutique générales	GARCIN (R.)
Pharmacologie	CHEYMOL (J.)
" (Prof. à titre personnel)	LEVY (Melle J.)
Physiologie	BINET (L.)
" (Prof. à titre personnel)	BARGETON (D.)
Physique médicale	DOGNON (A.)
" " (Prof. à titre personnel	DJOURNO (A.)
Radiologie médicale	DESGREZ (M.)
Technique chirurgicale et Chirurgie expérimentale	LEGER (L.)
Thérapeutique	BROUET (G.)

II.- PROFESSEURS SANS CHAIRE, PROFESSEURS AGREGES

Anatomie	DABROL (C.)
	COUINAUD (C.)
	OLIVIER (G.)
Anatomie Pathologique	Melle GAUTHIER-VILLARD(P.)
	Pr. s. ch.
	MM. BUSSER
	GOUYGOU (Ch.)
	ORCEL (L.)
	PAILLAS (J.)
Anesthésiologie	VOURC'H
Bactériologie	NEVOT (A.)Pr. s.ch.
	BARBIER (P.)
	CHRISTOL (D.)
Biochimie médicale	DESGREZ (P.)
	(Pr. s. ch.)
	POLONOVSKI (J.)
	M. conf.

	MM.
Biologie appliquée à l'Ed.Physique et aux Sports	PLAS (F.)
Carcinologie	DENOIX (P.)
	MATHE (G.)
Dermato-Syphiligraphie	DUPERRAT (B.)
Electro-Radiologie	LEDOUX-LEBARD (G
Embryologie	TUCHMANN-DUPLESSIS (H.)
	Pr. s. ch.
Hématologie	BILSKI-PASQUIER
	DAUSSET (J.)
Histologie	COUJARD (R.)
	Pr. s. ch.
	MAROIS (M.)
	RACADOT (J.)
Hydrologie	CORNET (A.)
Hygiène	BOYER (J.)
	Pr. s. ch.
	Mme CORRE-HURST(L.)
Maladies infectieuses	MM. BASTIN (R.)
	DUPONT (V.)
Médecine Légale	DEROBERT (L.)
	Pr. s. ch.)
	HADENGUE (A.)
	FOURNIER (E.)
	GUENIOT (M.)
Médecine du Travail	ALBAHARY (C.)
Neurologie	LHERMITTE (F.)
Obstétrique	GRANJON (A.)
	HERVET (E.)
	LE LORIER (G.)
	MORIN (P.)
	MUSSET (R.)
	ROBEY (M.)
	TROYER-ROZAT (J.)
Ophtalmologie	BREGEAT (P.)
	SARAUX (H.)
Orthopédie	JUDET (R.)
	RAMADIER (J.)
Oto-rhino-laryngologie	DEBAIN (J.)
Parasitologie	BRUMPT (L.C.)
	Pr. s. ch.
	CHABAUD (A.)
Pathologie Chirurgicale	BARCAT (J.)
	BINET (J.P.)
	COUCHOIX (J.)
	CHATELIN(C.L.)

Pathologie Chirurgicale	MM. DUBOST (Ch.)
	DUBOST (Cl.)
	FAUREL (J.)
	FLABEAU (F.)
	GERMAIN (A.)
	LAURENCE (G.)
	égr. per.
	LORTAT-JACOB (J.L.)
	LOYGUE (J.)
	MERCADIER
	PERROTIN (J.)
	ROBERT (H.)
	THOMERET (G.)
Pathologie exotique	SCHNEIDER (J.)
Pathologie expérimentale	CROSNIER (J.)
	HARTMANN (L.)
	LOEPER (J.)
	MAURICE (J.)
	RICHET (G.)
Pathologie médicale	AUSSANNAIRE (M.)
	BOUR (H.)
	BOUVIER (J.)
	BRICAIRE (H.)
	BRISSAUD (H.)
	BROCARD (H.)
	BUGE (A.)
	CASTAIGNE (P.) M.Conf.
	CATINAT (J.)
	CONTAMIN (F.)
	COURY (C.)
	FREZAL (J.)
	HOUSSET (E.)
	LAROCHE (R.)
	LESOBRE (R.)
	MACREZ (C.)
	NICK (J.)
	PEQUIGNOT (H.) M.Conf.
	ROYER (P.)
	WOLFROMM (R.)
Pédiatrie - Puériculture	JOSEPH (R.)
	MANDE (R.)
	MOZZICONACCI (C.)
	ROSSIER (A.)
Pharmacologie	BOISSIER (J.)
	LECHAT (P.)

Physiologie	MM. PARROT (J.)Pr.s. ch.
	DEJOURS (P.)
Physique médicale	GOUJEROT (L.)M.Conf. Pr. s. ch.
	KELLERSHOHN
Pneumo-Phtisiologie	KREIS (S.)
Psychiatrie	PICHOT (P.)
Psychiatrie infantile	DUCHE (D.)
Rhumatologie	DELBARRE (F.)
Stomatologie	CERNEA (P.)
	Mme A.CHAPUT,M.Conf.Agr.
	GRELLET (M.)
Thérapeutique	MM. CHASSAGNE (P.)
	LAMOTTE (M.)
Urologie	QUENU (L.)

III.- PROFESSEURS SANS CHAIRE ET AGREGES CHARGES DE COURS DE CLINIQUE ANNEXE (à titre permanent)

Anatomie	MM. DEBEYRE
Clinique Chirurgicale	ABOULKER (P.)
	AMELINE (A.) (Pr.s. ch.)
	HUGUIER (J.)
	OLIVIER (C.)
	PADOVANI (P.)
	POILLEUX (F.)
	ROUX (M.)
	VERNE (J.M.)
Clinique médicale	BOUDIN (G.)
	CONTE (M.)
	DOMART (A.)
	PERRAULT (M.)
	RAMBERT (P.)
	THIEFFRY (S.)
	TURIAF (J.)
Clinique obstétricale	GRASSET (J.)
	LEPAGE (F.)
	MAYER (M.)
	RAVINA (J.)
Clinique ophtalmologique	DESVIGNES (P.)

Clinique ophtalmologique	MM. OFFRET (G.)
Clinique oto-rhino-laryngologique	MADURO (R.)
Clinique pédiatrique et puériculture	LAPLANE (R.)
Clinique psychiatrique	BARUK (H.)
Clinique urologique	KUSS (R.)
Médecine légale	GAULTIER

IV.- PROFESSEURS DETACHES DANS LES UNIVERSITES ETRANGERES

Bactériologie	MM. HAUDUROY ((P.) Pr. s. ch.
Biochimie médicale	ETTORI (J.) Pr. à t. pers.
Pathologie chirurgicale	RUDLER (J.) Pr. s. ch.

Secrétaire Général de la Faculté M. LENA (J.)

Secrétaires : Mme BEURLAND (H.), Melle CHAINTREUIL (G.) Melle HURE (A.)

Conservateur en Chef Monsieur le Docteur HAHN (A.)

Conservateurs Melles DUMAITRE (P.), GOICHON (A.M.)

Bibliothécaires Mmes CONTET (J.), FORGET (F.)
Melles LAURENT (H.), LE NOIR (G.), QUIEVREUX (E.)

Par délibération en date du 9 Décembre 1798, l'Ecole a arrêté que les opinions émises dans les dissertations qui lui seront présentées doivent être considérées comme propres à leurs auteurs et qu'elle n'entend leur donner aucune approbation ni improbation.

A MES PARENTS,

A MA FAMILLE,

A MES AMIS.

A Monsieur le Professeur R E D O N,

Qui a bien voulu me faire l'honneur de présider cette thèse,

Respectueux Hommages.

A Monsieur le Professeur P A D O V A N I,

Qui m'a inspiré ce travail,

En remerciement pour l'enseignement
qu'il a bien voulu me prodiguer.

A MES MAITRES D'EXTERNAT :

Docteur RAYMOND BERNARD

Docteur WEISSMANN NETTER

Professeur R. COUVELAIRE

Docteur FOUQUET

Professeur JULIEN MARIE

Professeur PERRAULT

Professeur LEPAGE

A MES MAITRES D'INTERNAT :

Docteur BOUDREAUX In Memoriam

Professeur M. ROUX

Docteur RAYMOND BERNARD

Professeur Agrégé F. POILLEUX

Professeur REDON

Professeur PADOVANI

Docteur PETIT

Professeur COUVELAIRE

L'apparition de l'arthroplastie acrylique et sa rapide diffusion entre 1945 et 1950 firent penser qu'un des problèmes les plus difficiles de la chirurgie orthopédique était résolu. On connait, en effet, les résultats immédiats, brillants, recueillis par la plupart des chirurgiens qui l'ont utilisée.

Cependant, dès les premières années de la dernière décade, un mouvement d'hésitation se dessina, d'abord motivé par le pourcentage important de fractures par prothèses, puis par l'apparition de complications tardives dont le cadre se précisait progressivement.

En 1955, au XXème Congrès d'Orthopédie, le sujet fut mis à l'ordre du jour, JUDET fit un exposé de ses résultats et de ses échecs; GUILLEMINET et MARION firent une mise au point de la question. Dès 1955, certains chirurgiens affirmaient qu'ils y avaient renoncé définitivement.

D'autres s'efforçaient d'en améliorer les résultats :

- soit en précisant les indications de l'arthroplastie,
- soit en améliorant la qualité de la prothèse.

Avec un recul supplémentaire de six ans, nous disposons pour ce travail d'une série de 58 prothèses acryliques de hanche, céphaliques ou cervico-céphaliques posées pour la plupart entre 1949 et 1952 sur 45 malades, et toutes récupérées dans le service de notre Maître P. PADOVANI.

Nous nous proposons, grâce à ces éléments, d'étudier la question des complications tardives de la prothèse acrylique.

Notre plan d'exposition comprendra :

1.- L'Historique,

2.- Le rappel des principes mécaniques qui entrent en jeu dans la hanche normale, la hanche artificielle et la hanche arthrodésée,

3.- Les modifications anatomiques de la hanche prothétique;

4.- Les différents aspects de la dégradation des hanches prothétiques :

- l'usure et la rupture de prothèse;
- la résorption du col, le descellement de la prothèse;
- l'usure du cotyle;
- l'enraidissement;

5.- Il suit un rappel sur l'évolution et les possibilités des autres modes d'arthroplastie utilisés (prothèse cervico-céphalique, prothèse de THOMPSON-MOORE, cup en vitallium).

6.- Enfin, nous envisageons le traitement des dégradations des arthroplasties acryliques en insistant sur l'arthrodèse dont nous présentons 36 cas.

HISTORIQUE

Les premiers essais chirurgicaux sur la hanche sont fort anciens : c'est en 1861 que FOCK (MAGDEBOURG) réalisait la première résection de la hanche pour arthrite rhumatismale.

Il fut suivi par MAYDL (1897), KLEIN (1897), ZANDER (1889).

Mais, en réalité, l'intervention comportait, à cette époque, des risques importants et les résultats étaient assez peu satisfaisants. LEJARS, en 1905, reprenant les travaux étrangers, retrouvait 30 % de bons résultats, ces résultats étant surtout appréciés en fonction de l'amélioration des douleurs. Mais la plupart de ces malades ne remarchaient qu'avec des béquilles ou avec des cannes.

En 1913, MARAGLIANO pratiquait la première arthrodèse ischio-fémorale. ALBEE, en 1921, publiait un procédé d'arthrodèse extra-articulaire. LANCE, à PARIS, DURAND et TAVERNIER, à LYON, pratiquaient une série d'arthrodèses selon une technique proche de celle d'ALBEE.

En 1925, à leur tour, MATHIEU et WILLMOTH publiaient une technique d'arthrodèse extra-articulaire.

Mais si le traitement chirurgical des arthropathies de la hanche semblait ainsi s'orienter vers l'ankylose opérative, certains chirurgiens continuaient à faire tendre leurs efforts vers une restauration fonctionnelle :

WHITMANN, en 1921, mettait au point la résection arthroplastique. Cette méthode fut largement utilisée par MATHIEU en France. P. PADOVANI dans sa thèse (1932) en décrit la technique

et étudie ses résultats : "résultats fonctionnels non parfaits, mais très appréciables, eu égard à l'état antérieur des malades".

En 1939, s'ouvre l'ère des arthroplasties avec interposition de matériel prothétique. SMITH PETERSEN réalise ses premières arthroplasties à cup, dont il décrit la technique et les résultats en 1948 : Après quelques essais de cups à acrylique, il employa rapidement et définitivement la cup en vitallium.

En 1945, R. et J. JUDET réalisaient l'arthroplastie avec prothèse de remplacement de la tête.

Ce procédé, qui donnait des résultats fonctionnels immédiatement très satisfaisants, fut rapidement utilisé dans le monde entier.

Les premières déceptions apparurent à partir de 1950 où l'on se rendit compte que la dégradation tardive de ces prothèses survenait dans un pourcentage appréciable de cas.

Le XXème Congrès d'Orthopédie Française mit ce sujet à l'étude en 1955.

Il apparaissait alors que les résultats de l'arthroplastie acrylique étaient imparfaits et que la détérioration tardive était surtout due à la résorption du col et au descellement des prothèses et semblait croissante avec l'augmentation des délais d'observation, encore que ce fait était contesté par certains.

Certains chirurgiens avaient totalement renoncé, dès cette époque, à ce procédé.

D'autres prothèses étaient mises à l'étude :

- Prothèse oblique de JUDET en 1954 qui fut, en réalité, peu diffusée;
- Prothèse cervicocapitale, type MERLE d'AUBIGNE ou GOSSET;
- A l'étranger, de multiples variétés de prothèses étaient utilisées. SHEPHERD, en 1954, rapportait 37 modèles de prothèses d'utilisation courante.

En France, la prothèse de THOMPSON-MOORE en vitallium commence à être assez largement utilisée depuis quelques années.

Ainsi, depuis plus de dix ans, de très nombreuses arthroplasties avec prothèse furent pratiquées dans le monde entier.

Les résultats ont été publiés le plus souvent avec des reculs assez faibles; il est tout à fait exceptionnel de trouver dans la littérature les résultats lointains de ces interventions. (Citons toutefois la statistique de SHEPHERD portant sur 49 malades, publiée en 1960).

C'est dans ces conditions que nous avons recherché ce qui pouvait ressortir du regroupement des formes à complications tardives, tel que nous l'avons fait sur nos 45 malades.

CONSIDERATIONS MECANIQUES

Nous rappellerons brièvement des notions classiques qui ont été diffusées par les écrits de PAUWELLS, reprises par DEBEYRE et DOLLIVEUX dans un ouvrage publié en 1955.

a.- La hanche transmet le poids du corps aux membres inférieurs.

Chez un sujet en équilibre normal, en station verticale, le centre de gravité est placé sur l'axe médian du corps hum humain.

En appui monopodique , il ferait basculer le pubis en bas, si la tension du muscle Moyen Fessier ne s'y opposait (Voir schéma N°1).

Dans cet équilibre de force, le point de rotation se situe au centre C de la tête fémorale.

Ainsi est réalisé un système de levier du premier genre.

Dans ce système, la distance qui sépare C du grand trochanter est trois à quatre fois plus faible que celle qui la sépare de l'axe médian.

La tension T M représente donc trois à quatre fois le poids P,

et la force qui s'exerce en C sur la tête fémorale est égale à quatre à cinq fois le poids P.

On conçoit que :

- plus le col est court, plus la tension du muscle Mf (T) doive être grande pour réaliser cet équilibre ,

  et plus la charge en C est grande.

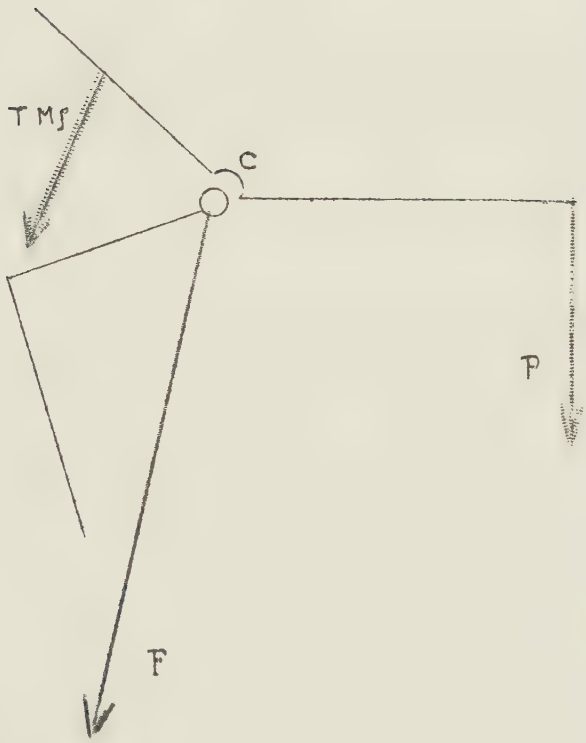

SCHEMA I

- Plus l'angle cervico-diaphysaire est ouvert (coxa valga), plus la charge en C est grande pour la même raison.

Inversement :

- Plus le col est long, plus la charge en C est allégée;
- Plus l'angle cervico-diaphysaire est fermé 'coxa vara), plus la charge en C est faible.

b.- L'Etude mécanique de la hanche comporte un deuxième aspect : la transmission à la diaphyse fémorale de la force appliquée en C

Cette transmission se fait par un système en porte à faux que représente le col.

Cette force F que l'on supposera schématiquement verticale,peut être décomposée en une force F2 dans l'axe du col, une force F_1 perpendiculaire à cet axe. (Voir schéma N°2).

La force F_2 est annulée par la réaction que lui oppose le point O par l'intermédiaire du col, ce point O représentant le grand trochanter et étant fixe en appui monopo dique.

La force F_1 est celle qui tend à fermer l'angle cervico-diaphysaire : c'est la force de cisaillement.

Or, l'architecture osseuse du col est comparable à un tube creux et le col résiste à ce moment de rotation autour du point O par un ensemble de forces de réaction :

- forces réparties le long du bord supérieur du col; ce sont des forces d'extension,
- forces de compression le long du bord inférieur du col.

Ces forces ont été mesurées expérimentalement par KÜNTSHER en 1935, par EVANS et LISSNER en 1948 (par le procédé de l'extensiomètre).

Elles sont considérables et réparties très irrégulièrement, oscillant entre 150 et 600 kgs selon les points considérés,

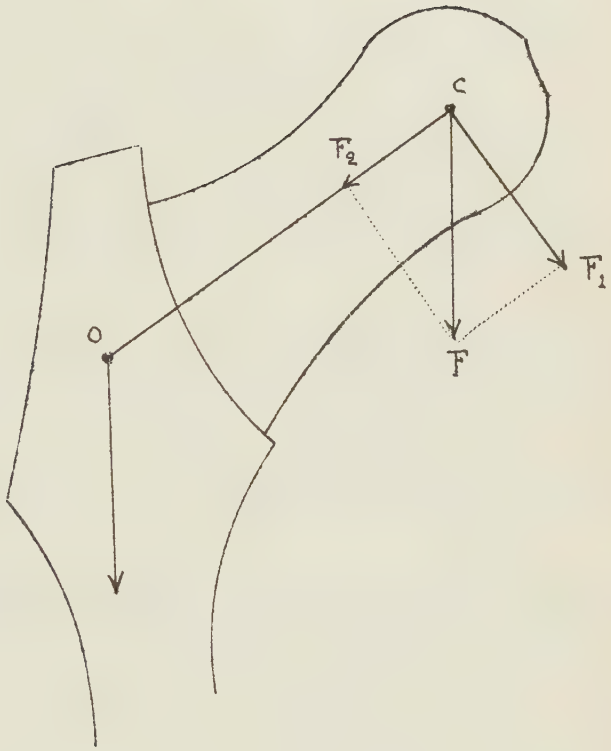

SCHÉMA 2

les points de grande surcharge étant la partie moyenne des bords supérieur et inférieur du col,

et les régions sous-trochantériennes externe et interne.

APPLICATION DE CES PRINCIPES

L'application de ces principes aux hanches prothétiques est assez théorique, d'autant que ces schémas ne tiennent pas compte de la complexité des mécanismes qui entrent en jeu lorsque la position varie et lorsqu'on envisage les efforts dynamiques qui entrent en jeu lors des mouvements.

De plus, l'état de la musculature modifie très vraisemblablement l'action de la force F, l'insuffisance des muscles fessiers, les attitudes vicieuses modifient la marche et les conditions médaniques de travail de la hanche prothétique.

Néanmoins, les schémas suivants semblent se rapprocher de la réalité :

a.- En ce qui concerne la prothèse de JUDET, la force F_2 applique la tête sur la section du col,

Mais la force F_1 entraîne un effort de cisaillement permanent (schéma N°3).

C'est la tige de la prothèse qui supporte à elle seule l'effort de réaction qui se produit sur le bord inférieur du col.

On comprend que la rupture se fasse électivement au point de jonction de la tige et de la tête.

b.- Les prothèses cervico-céphaliques type MERLE d'AUBIGNE, GOSSET ou THOMPSON MOORE sont mécaniquement plus rationnelles.

- La force F_2 est annullée par la réaction du grand trochanter, ce qui confirme qu'il faille garder un grand trochanter solide (et ne pas le sectionner),

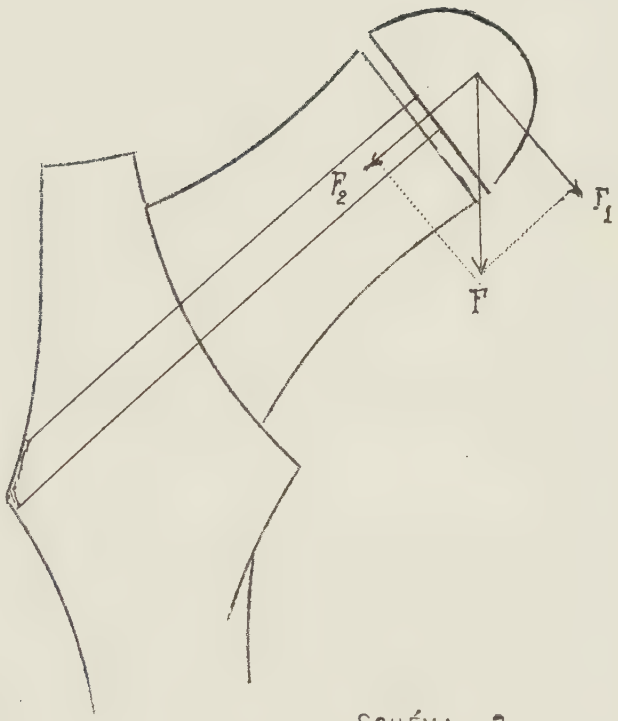

SCHÉMA 3

- la Force F_1 tend à entraîner une rotation du col de la prothèse en bas et en dedans autour de l'angle cervico-diaphysaire.

Les forces de réaction apparaissent sur la console d'appui horizontal et sur la corticale externe de la diaphyse.

Ces appuis sont suffisamment larges pour permettre une répartition des forces telle que la pression en un point ne puisse entraîner de lésions osseuses irréversibles.

Toutefois, si l'on envisage les mouvements antéro-postérieurs du membre, des forces antéro-postérieurs considérables en raison de la longueur du bras de levier ont tendance à faire tourner la tige de la prothèse dans la diaphyse.

Ces efforts se produisent à la jonction du col et de la diaphyse.

Tous les modèles de prothèse ont remédié à cet inconvénient par différents procédés qui se sont révélés efficaces.

CONSIDERATIONS MECANIQUES CONCERNANT LA HANCHE ARTHRODESEE.-

Le point C est bloqué, la force de tension des muscles fessiers peut certes au début soulager le travail de l'articulation bloquée.

Mais, au bout d'un certain temps, il est probable que ces muscles s'atrophient en même temps que leur action diminue.

Le poids P est transmis à la diaphyse par l'intermédiaire du segment rigide OCP (schéma N°4).

Le travail de tension des muscles fessiers est remplacé par le travail de résistance au sein du bloc de fusion osseuse.

Les forces exercées sur le col restent les mêmes (tant que l'on reste sur un plan statique) : un calcul très simple

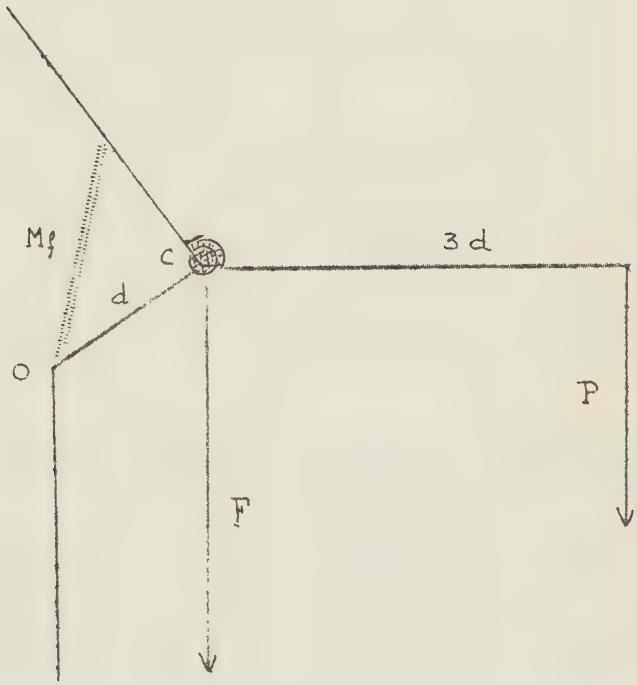

SCHÉMA 4

le montre facilement : en effet :

- le moment de flexion de la force P par rapport à O est :

$$P \times 4\ d$$

- alors que la force F = 4 P exerçait par rapport à O un moment de flexion :

$$4\ P \times d$$

Des calculs présentés récemment par J.J.HERBERT ont amené aux résultats suivants :

- il s'exerce sur le bord supérieur du col des forces de traction de l'ordre de 240 kgs en moyenne,
- sur le bord inférieur du col, des forces de pression de l'ordre de 250 kgs en moyenne.

Ces chiffres obtenus par calculs théoriques rejoignent les études expérimentales de KÜNTSCHER et celles d'EVANS que nous avons mentionnées plus haut.

En cas d'arthrodèse par enclouage centro-cervical, ces mêmes calculs théoriques amènent aux conclusions suivantes :

- le clou de SMITH-PETERSEN supporte des pressions considérables qui sont de l'ordre de 600 kg/m2 Il soulage les pressions réparties le long des bords du col de 20 % environ.
- la vis ou les clous à section circulaire absorbent des pressions bien moins considérables.

Ces études théoriques peuvent être rapprochées de certains faits cliniques, observés sur nos malades :

- Les tuteurs centro-cervicaux dans les arthrodèses supportent des forces considérables. Ils doivent être suffisamment solides.

Nous avons deux exemples de fracture de greffon sous plâtre :

- fracture d'un greffon centro-cervical par os de banque sous plâtre (Obs. N°33)

- fracture sous plâtre d'un double greffon tibial centro-cervical et trochantero-iliaque (obs N°1é)

- Cette étude aboutit également à la conclusion théorique que les meilleures greffes sont les greffes sous-cervicales qui travaillent en pression,

les greffons ilio-trochantériens travaillent en extension étant appelés à se désinsérer ou à se résorber.

Or, en pratique, qu'avons-nous constaté ?

- En ce qui concerne les greffes ischio-fémorales :

Un très petit nombre d'exemples a été retrouvé dans la littérature; les résultats ont été très fréquemment défavorables (Voir page 45) Nous en avons un exemple dans notre série d'observations.

— OBSERVATION N° 41 —

Tentative d'arthrodèse sur hanche assez mobile mais très douloureuse avec conservation de prothèse par voie postéro-externe = en avril 1953

greffon de banque ischio-fémoral + greffon de banque en position ilio-trochantérienne.

3 mois de plâtre,

1 mois de culotte plâtrée

Réapparition de douleurs et de mobilité en Septembre 1954, le greffon ischio-fémoral s'est complètement résorbé à la radio

On doit reprendre l'arthrodèse : une greffe sus-cervicale obtient une excellente arthrodèse.

En ce qui concerne les greffes sus-articulaires, chez beaucoup de nos malades arthrodésés par greffe ilio-trochantérienne, la marche a été reprise avant la consolidation. En voici quelques exemples :

— OBSERVATION Nº 17 —

Pont ilio-trochantérien + greffon centro-cervical tibial

Quelques mouvements cliniquement perceptibles à la reprise de la marche : consolidation parfaite au bout de ans.

— OBSERVATION Nº 23 —

Greffon tibial double centro-cervical et trochantéro sus-cotyloïdien. Très bons résultats au bout de quatre ans.

— OBSERVATION Nº 21 —

Greffon tibial double centro-cervical et trochantéro-sus-cotyloïdien. Très bons résultats au bout de 7 ans.

Beaucoup estiment que le greffon joue plus un rôle trophique qu'un rôle mécanique, qu'il est là pour favoriser la fusion articulaire et que c'est seulement lorsque l'ankylose articulaire n'est pas obtenue, que la greffe sus-cervicale peut être amenée à se fracturer ou à se résorber, car elle supporte alors un effort mécanique néfaste.

Par ailleurs, le schéma mécanique envisagé sur la hanche normale est très vraisemblablement perturbé chez l'opéré qui reprend la marche : si il soulage le travail de sa greffe à la manière dont il soulage un moyen fessier insuffisant c'est-à-dire en chargeant le poids de son corps sur le membre fraîchement arthrodésé.

alors l'articulation en voie de blocage travaille en pression directe et un bon contact cervico-cotyloïdien amélioré par un greffon iliaque en pont peuvent alors jouer un rôle de premier plan dans la fusion osseuse.

Quelques exemples d'arthrodèses utilisant des greffes verticales ilio-trochantériennes viennent appuyer cette manière de voir :

— OBSERVATION Nº 20 —

Arthrodèse après prothèse cervico-céphalique : avec usure du cotyle - greffon tibial enfoncé par la F.i.i. dans la diaphyse fémorale avec un excellent résultat.

— OBSERVATION Nº 15 —

Prothèse bilatérale posée ailleurs pour subluxation; luxation bilatérale immédiatement après l'intervention.

Après tentative de réduction sanglante et de recreusement arthrodèse en 1951, utilisant un gros greffon tibial dans le prolongement de la diaphyse entre grand trochanter et aile iliaque (mais ne pénétrant pas dans la diaphyse). Ankylose indolore parfaite neuf ans après.

Ces deux arthrodèses ont été suivies d'un résultat très satisfaisant rapide et durable.

CONSIDERATIONS ANATOMIQUES

- l'ETAT DES PARTIES MOLLES, LA FIBROSE PERI-ARTICULAIRE

Tous les auteurs ont signalé l'importance de la fibrose péri-articulaire constamment rencontrée lors des réinterventions.

Cette fibrose a été retrouvée dans toutes nos observations.

- Particulièrement marquée en cas de suppuration, certains ont voulu en faire une manifestation d'infection atténuée.

Une de nos observations (Obs. N°1) pourrait confirmer cette manière de voir.

— OBSERVATION N° 1 —

La prothèse doit être enlevée pour suppuration au bout de quatre mois. La fibrose était particulièrement marquée.

- En fait, on peut se demander si elle n'est pas le signe de l'intolérance des tissus organiques à l'acryl.

a.- Nous avons essayé de préciser quels étaient ses rapports de causalité avec l'enraidissement précoce ou tardif des arthropaties.

La réaction fibreuse presque constante ne semble donc pas un facteur déterminant capital de l'enraidissement douloureux.

L'importance de la fibrose a par contre des conséquences purement techniques :

- elle gêne l'abord de l'articulation,
- elle gêne la réintroduction du col dans le cotyle rendant donc difficile l'arthrodèse.

Il ne semble pas qu'on puisse conclure qu'elle soit salutaire comme l'affirment certains auteurs qui proposent en cas de descellement de prothèse une immobilisation prolongée dans le but de fixer la prothèse par un cal fibreux (K.H.PRIDIE).

D'autres pensent que cette fibrose est un élément qui favorise la stabilisation de la hanche après ablation de la prothèse.

A ce sujet, rappelons l'Observation N° 1 :

— OBSERVATION Nº 1 —

Suppuration. Simple ablation de prothèse quatre mois après sa mise en place on constate une énorme réaction fibreuse. La raideur post-opératoire est considérable, mais la hanche n'est pas stable, elle reste douloureuse.

- LA VASCULARISATION DE LA TETE ET DU COL

Une étude récente a été faite par TRUETA à l'étranger et par JUDET en France, tous deux utilisent le même procédé d'injection vasculaire.

Selon ces auteurs, il existe trois pédicules nourriciers, un supérieur, un inféro-externe, un inféro-interne.

- Les deux premiers sont des branches de l'artère circonflexe postérieure : le pédicule supérieur est de loin le pédicule le plus important, il vascularise la corticale supérieure, le spongieux du col, une partie de la corticale inférieure du col, il vascularise les 3/4 de la tête fémorale.

- Les artères des pédicules externes cheminent dans leur trajet extra-osseux sous le feuillet synovial entre l'insertion capsulaire externe et le revêtement cartilagineux de la tête, elles donnent trois à quatre branches collatérales au col.

- Le pédicule inférieur et interne est plus important que le pédicule inférieur et externe : il irrigue la tête et la table inférieure du col.

Ces trois systèmes s'anastomosent en échelle au niveau de l'emplacement de l'ancien cartilage conjugal : ces anastomoses se font :

- d'une part entre les vaisseaux du col et ceux de la tête;
- d'autre part entre les vaisseaux du col et les vaisseauw trochantériens (deux à trois grosses artères qui pénètrent par la face externe du grand trochanter).

En conséquence, la capsule joue un rôle fondamental dans la vascularisation de la tête et du col.

Des expériences de capsulectomie ont été faites par JUDET et DUNOYER :

- la capsulectomie antérieure et postérieure laisse persister une vascularisation très appréciable du col,
- la capsulectomie étroite juxta-cotyloïdienne ne modifie en rien la vascularisation de la tête et du col,
- la désinsertion externe de la capsule ou la rugination de la partie externe du col supprime presque totalement la vascularisation de l'épiphyse.

Ces auteurs ont procédé à une étude des voies d'abord ils ont montré que ni la voie antérieure, ni la voie postéro-externe ne perturbaient la vascularisation du col, à condition d'éviter de blesser le pédicule supérieur dans la région de la fossette digitale.

L'étude de la vascularisation de certains cols après pose d'une prothèse de JUDET a été également pratiquée : il semble que les manoeuvres nécessitées par la mise en place d'une prothèse acrylique entraînent pendant plusieurs mois des perturbations importantes de la partie du col sous-jacente à la prothèse.

A la suite de quoi, l'auteur propose de retarder l'appui jusqu'au 75ème jour, mais nous n'avons pas trouvé de statistique qui permette de conclure à une amélioration des résultats chez les malades traités de cette manière.

De plus, comme TRUETA l'a montré, la vascularisation de la tête et du col en cas de coxarthrie est modifiée dans le sens de l'hypervascularisation, de sorte qu'il n'est pas certain qu'il

se produise les mêmes troubles vasculaires chez tous les malades opérés d'une arthroplastie acrylique.

Une observation de notre série relate peut-être les conséquences d'une décapsulation trop poussée (Obs. N°26)

— OBSERVATION Nº 26 —

La gravité de la coxarthrie entraînant une très importante diminution de mobilité de la hanche avait amené à faire une résortion capsulaire très poussée au niveau de la face antérieure et des bords supérieur et inférieur du col.

Le résultat fut bon pendant neuf mois. Il apparut en trois mois une impotence sévère, par suite d'une résorption rapide du col.

Mais on peut également invoquer d'autres facteurs de résorption osseuse dans cette observation; en effet, il existait une usure concommittante du cotyle et la période d'installation des désordres osseux coïncidait avec une rééducation peut-être un peu trop énergique pratiquée à DAX.

AU TOTAL, le rôle des lésions vasculaires dans la résorption du col n'est pas encore clairement démontré. SMITH - PETERSEN lui-même, en 1954, estimait que la résorption du col de cause vasculaire ne dépassait pas 1 %.

- ETUDE DES REACTIONS OSSEUSES

L'examen des réactions osseuses après la pose des prothèses acryliques a été pratiqué par de nombreux auteurs, avec des résultats légèrement variables.

1.- Tous les Chirurgiens ont constaté lors des réinterventions, l'existence d'une coque fibreuse tapissant l'os et engainant l'acryl.

Cette coque se révèle à l'examen constituée :

- de collagène sans réaction inflammatoire (DUPERRAT)
- de tissu fibreux très richement vascularisé (GAUTHIER-VILLARS)
- de tissu fibreux d'abondance et de vascularisation variable, parfois anhiste, parfois avec métaplasie cartilagineuse ou osseuse (HERBERT et RATISNAUSER)
- de tissu fibro-hyalin dense (sans revêtement synovial, sans réaction inflammatoire ni granuleuse de corps étranger)(FEROLDI).

2.- Le comportement de l'os est variable selon la manière dont la prothèse est supportée.

Pour HERBERT :

- pression minime : aspect porotique,
- surcharge : os densifié , éburné, parfois nécrosé en surface,
- surcharge normale - texture normale

Pour JUDET, il se créerait au niveau de la zone d'appui une densification osseuse signifiant une nécrose de l'os. Autour de cette zone, l'hypovascularisation entraînerait une décalcification permettant le battement du pivot.

Il distingue les nécroses évolutives des nécroses non évolutives, "où il se créé autour du pivot un tissu conjonctif dense plus ou moins organisé en fibrocartilage qui peut protéger l'os avoisinant."

Voici les éléments que nous pouvons apporter sur la série de réinterventions pratiquées sur 42 malades.

- Le tissu fibro-hyalien qui tapisse le tunnel centro-cervical a été retrouvé d'une manière constante,
- il a été soigneusement excisé chaque fois que fut pratiquée une arthrodèse.

L'examen anatomo-pathologique (Obs.21) a montré "un tissu sclérogène présentant des zônes nécrobiotiques dont certaines ont encore une structure osseuse reconnaissable . Présence de quelques aspects chondroïdes".

- Les fragments fibreux extracotyloïdiens qui revêtent eux aussi d'une manière constante le fond du cotyle ont également été examinés :

" Vastes zônes nécrobiotiques dont certaines ont encore une structure osseuse perceptible. Il s'agit d'un processus de nécrobiose inflammatoire".

1.- Le comportement osseux a été étudié sur le plan radiologique et anatomo-pathologique :

- Radiologiquement, le liseré de densification osseux qui cerne le trajet de la prothèse est pour ainsi dire constant.

Certains l'interprètent comme une réaction de l'os au contact de la prothèse, aidant à la fixation de celle-ci.

Mais dans plusieurs de nos observations, cette réaction était apparue dès le premier jour et avait tendance à s'effacer dans les semaines qui suivirent.

Sa disparition va souvent de pair avec le décollement de la prothèse encore que, dans plusieurs cas où le canal cervical était très élargi et le col usé, on pouvait encore voir cette ligne de densification.

Sur le plan anatomo-pathologique, l'examen d'un fragment de col à prothèse descellé a montré :

- Des travées osseuses à vitalité apparemment en grande partie conservé et une moëlle richement vascularisée, pauvre en cellules.

Sur une des surfaces du fragment, on note une zone tantôt sclérogène, tantôt chondroïde, la zone scléreuse étant en partie surmontée par un tissu conjonctif riche en vaisseaux hébergeant des cellules inflamatoires polymorphes.

- L'examen d'un fragment de cotyle a montré :

" des travées osseuses et des zones tantôt sclérogènes, tantôt riches en éléments histiocytaires, en connexion probable avec des phénomènes résorptifs, cellules inflammatoires polymorphes et plages nécrobiotiques dont un certain nombre ont encore une structure osseuse visible".

Dans aucune de nos observations, nous n'avons retrouvé ce qui a été décrit par certains auteurs :

" canal d'os compact autour de la prothèse assurant à l'axe de celle-ci une tenue suffisante : la prothèse exerce donc sur l'os une excitation qui provoque de la part de celui-ci une bonne adaptation fonctionnelle"

(HALSHAGER, 1956)

EN CONCLUSION, les lésions de destruction osseuse qui entourent la prothèse et qui siègent tant sur le col que sur le cotyle sont remarquables par leur étendue et leur aspect de nécrose.

De telles lésions ne sont pas observées après usage des arthroplasties en vitallium.

Tous ces arguments font penser que l'acryl n'est peut-être pas toléré d'une manière aussi parfaite qu'on l'a voulu dire.

Il nous semble que d'autres arguments peuvent être évoqués pour démontrer cette intolérance de l'acryl par certains organismes, - à propos de quelques observations.

— OBSERVATION № 34 —

Arthroplastie pour épiphysiolyse en 1951, mais les douleurs persistent et s'aggravent progressivement.

En 1954, le grand trochanter est hypertrophié et décalcifié. L'ostéophytose est importante.

En 1957, on réintervient, la fibrose péri-articulaire est particulièrement importante.

— OBSERVATION № 37 —

Arthroplastie pour coxarthrie en 1950.

Il persiste des douleurs à la reprise de la marche alors que la mobilité est parfaite ainsi que le résultat radiologique.

Progressivement apparaissent une décalcification de la diaphyse et une usure du cotyle.

L'intervention pour arthrodèse est pratiquée en Juin 1957, qui constate l'importance des dégâts cotyloïdiens

— OBSERVATION № 40 —

Arthroplastie pour coxa vara ancienne en 1948. La hanche reste douloureuse et les douleurs s'accroissent progressivement.

Radiologiquement : tête posée en valgus, décalcification du trochanter et géode cotyloïdienne. L'intervention pour arthrodèse pratiquée en Mai 1954 découvre une transformation fibreuse de la région. La prothèse est descellée, alors que, radiologiquement, ce descellement n'était pas évident.

Ces observations, qui groupent des formes non améliorées au point de vue fonctionnel, qui restent douloureuses, qui se compliquent de décalcification ou d'usure du squelette et de fibrose réactionnelle, pourraient, sans qu'on en ait, toutefois, la preuve formelle, être considérées comme des formes d'intolérance à l'acryl.

LES DEGRADATIONS DES ARTHROPLASTIES

Dès 1955, il était apparu à la plupart des auteurs qu'il n'y avait pas de limite de sécurité à l'arthroplastie acrylique et que leur dégradation pouvait se produire très tardivement après leur mise en place.

Certaines statistiques objectivaient en chiffres ces dégradations :

- Pour SHEPHERD (BIRMINGHAM), sur 79 cas :

- 32 % de mauvais résultats sur les cas dont le recul atteint entre 2 ans et 2 ans ½.
- 52 % lorsque ce recul est de 2 ans ½ à 3 ans.

- Pour BODARD (de NANCY) :

- en 1952 : 26 % d'excellents résultats
  13 % de mauvais résultats
- en 1955 : 18 % de résultats excellents
  23 % de mauvais résultats.

- Dès 1955, LANCE insistait sur les dégradations tardives du cotyle. Il avait observé 4 dégradations survenues après 4 ans.

- PADOVANI, sur 209 malades (Thèse de LARRIEU, 1955) constatait aussi une dégradation de ses résultats .

- au bout d'un an : 61 % des résultats étaient bons et très bons.

  17 % étaient mauvais et médiocres.

- après un an, il y avait seulement 45 % de résultats bons et très bons

  et 37 % étaient mauvais ou médiocres.

- SHEPHERD a repris, en 1960, une série de malades suivis depuis dix ans :

  - en 1954, sur 112 malades, 15 avaient un mauvais résultat.
  - Sur les 93 restants, 49 seulement purent être suivis, et, sur ces 49 malades, 19 seulement, en 1960, ne montraient aucun signe radiologique de défaillance.

  Ces 19 cas étaient de très bons résultats.

  Ainsi, entre la seconde et la huitième année, il avait été observé, sur 49 cas suivis, 30 détériorations tardives.

L'examen des complications tardives sur les 45 malades que nous avons observés nous a amenés à distinguer quatre complications principales, parfois isolées, plus souvent intriquées sans qu'on puisse toujours en déceler l'élément promoteur.

Ces complications sont :

- La détérioration de la prothèse, usure ou fracture,
- La détérioration du col, élargissement du canal de la prothèse, résorption du col,
- La détérioration du cotyle,
- L'enraidissement douloureux ou l'enraidissement en position vicieuse.

LES DÉTÉRIORATIONS TARDIVES DES PROTHÈSES

1.- L'USURE DES PROTHÈSES ACRYLIQUES

Elle a été retrouvée avec une grande fréquence dès que la réintervention était suffisamment tardive.

On observait très fréquemment des méplats au pôle supérieur de la tête au niveau des zones d'appui, trahissant un phénomène d'usure mécanique aux points de pression.

Mais il a été noté sur certaines pièces des pertes de substance localisées sur la tige, véritables ulcérations qu'on arrive mal à expliquer par un phénomène d'usure mécanique et pouvant faire intervenir des phénomènes d'ordre biologique.

Il est intéressant de signaler que, sur cinq observations où l'usure de la prothèse était plus particulièrement marquée, quatre s'accompagnaient d'importantes lésions destructives du cotyle.

2.- LES RUPTURES DE PROTHÈSE

Les ruptures de prothèse non armée sont fréquentes. Ce problème est connu.

Nous avons observé dans notre série 9 fractures de tig tige de prothèse, 6 fois il s'agissait de prothèses non armées, qui ont été remplacées par des prothèses armées.

Mais les prothèses armées ne sont pas à l'abri de la rupture.

Nous avons recueilli cinq observations de rupture de tige de prothèse armée.

- Deux prothèses de JUDET et trois prothèses cervico-céphaliques.

— OBSERVATION Nº 13 —

Prothèse de JUDET armée; l'impotence est apparue après une chute sur la hanche, alors que l'état fonctionnel était excellent. L'origine traumatique de cette fracture est vraisemblable.

— OBSERVATION Nº 22 —

Fracture d'une tige de prothèse oblique de JUDET, le col étant entièrement résorbé et le cotyle usé. L'origine traumatique n'est pas évidente.

— OBSERVATION Nº 20 —

Fracture d'une prothèse de MERLE d'AUBIGNE sept ans après sa mise en place. L'origine traumatique n'est pas évidente, le cotyle est usé.

— OBSERVATION Nº 39 —

Fracture d'une prothèse de GOSSET trois ans après sa mise en place, sans traumatisme évident.

— OBSERVATION Nº 43 —

Fracture d'une prothèse de GOSSET quatre ans après sa mise en place. L'origine traumatique n'est pas évidente.

Nous avons retrouvé dans la littérature de nombreuses observations de fractures de prothèses armées. K.H. PRIDIE en rapporte cinq cas dont une seulement avait une origine traumatique : il estime à 10 % leur fréquence, chiffre qui correspond à ce que nous avons observé.

Il a étudié la résistance mécanique de ces prothèses : les forces de rupture peuvent se produire entre 370 et 1230 livres, nous avons vu qu'un col normal subissait un effort statique qui pouvait, par endroits, dépasser ces chiffres.

Et l'on sait que cet effort est certainement de loin inférieur aux efforts dynamiques qu'il peut être amené à supporter.

La rupture de collerette a été observée six fois.

- une fois rupture double de la tige et de la collerette (Obs. N°9)
- parmi les cinq autres observations, la rupture de collerette accompagnait toujours des cellements et l'élargissement du canal.

Elle s'est produite en moyenne dans un délai assez court après la pose de la prothèse (2,6 années en moyenne) la précocité des réinterventions pour fracture de collerette peut faire penser que cette lésion est assez mal tolérée.

AU TOTAL, sur 45 malades opérés (58 prothèses mises en place), en excluant les ruptures de prothèses non armées, 14 ont été réopérés pour dégradation de prothèse en rapport avec sa fragilité. L'utilisation du vitallium apporte peut-être une solution à ce problème de la fragilité des prothèses de hanche.

3.- L'ELARGISSEMENT DU CANAL, LA RESORPTION DU COL

En 1955, la résorption du col était la cause majeure des échecs tardifs des arthroplasties de hanche.

Pour JUDET : 19 % des hanches prothétiques

- 8 % associée à l'usure du cotyle,
- 11 % à titre isolé

A cette date, JUDET distinguait deux sortes de nécroses :

- les nécroses non évolutives de la première année, compatibles avec un bon résultat clinique, et parfois regressives,
- un élargissement du canal ne signifiait pas, pour lui, descellement de prothèse.

- les nécroses à caractère évolutif qui nécessitaient la réintervention.

Pour SHEPHERD, en 1960, dans sa série de 49 malades revus entre 3 et 9 ans,

toute altération radiologique du squelette est le signe d'un échec et la dégradation évolue vers l'aggravation.

Nous avons observé dans notre série :

- 18 résorptions du col,
- 2 fractures parcellaires du col (lèvre interne et supérieure)
- 12 descellements de prothèses (vérifiés opérativement) sans résorption importante du col.

Au total, il a été constaté opérativement 32 fois un descellement de prothèse,

mais trois fois seulement ce fut la seule lésion retrouvée.

Par contre, nombre de nos malades furent revus alors que le col apparaissait résorbé et la prothèse descellée à la radio, l'état fonctionnel restant excellent.

Tous ces malades ont été réopérés plus tard alors que les signes fonctionnels étaient apparus et que les dégâts anatomiques s'étaient considérablement accrus.

A la lumière de ces observations, il peut apparaître :

1° - Que l'élargissement du canal signifie le descellement de la prothèse,

aucune réintervention n'a trouvé de prothèse encore fixée alors que le canal apparaissait élargi ;

par contre, plusieurs fois on est surpris de la trouver descellée alors que le canal apparaissait normal à la radio.

2° - Le descellement de la prothèse signifie l'échec de l'arthroplastie. Mais il est souvent bien toléré et il ne justifie pas à lui seul la réintervention.

L'insertion des prothèses acryliques n'est pas résolue.

Signalons qu'en 1955 IDELBERGER de GIESSEN proposait de fixer la prothèse par un dépôt adhérant acrylique, le palavit, mais il ne publiait aucun résultat.

CHARNLEY, en Février 1960, présente 6 cas opérés depuis un an selon un procédé comparable.

Ce recul est évidemment insuffisant pour juger de l'efficacité de la méthode, puisque l'âge moyen de nos réinterven - tions pour résorption du col est de 5,5 années.

4.- L'USURE DU COTYLE

L'usure du cotyle apparait jouer un rôle plus im - portant à mesure que s'accentue le recul des observations.

- JUDET, en 1955, le constatait dans 17 % des arthro-plasties pour coxarthries, dans 4 % seulement des arthroplasties pour fracture du col, soulignant ainsi le rôle de protection du cartilage cotyloïdien.

Il le constate également dans 4 % seulement des luxations opérées, ce qu'il explique par le choix approprié de la grosseur de la tête au cotyle.

Pour GUILLEMINET et MARION, en 1955, les altéra-tions de cotyle sont rares.

POSTEL, en 1951 il est vrai, ne les avait rencon-trées que 7 fois sur 210 arthroplasties.

CAMERA (de TURIN) insistait, en 1955, sur la " cotyloïdite contusive créée par le choc de la prothèse sur l'os du cotyle. Elle devait constituer pour lui le plus fréquent des échecs tardifs à longue échéance.

LANCE également souligne la relative fréquence des altérations du cotyle.

P. PADOVANI déclarait au même Congrès que l'usure du cotyle était, à son gré, un des arguments les plus importants contre l'emploi des prothèses acryliques non métalliques.

Nos observations ont été étudiées sur ce point :

- Sur 58 arthroplasties acryliques réopérées, nous avons trouvé 25 fois une usure importante du cotyle - le fond de la cavité étant occupé le plus souvent par des amas fibreux et nécrotiques que nous avons examinés (Voir plus haut) et qui constituent vraiment une réaction d'intolérance.

- Très souvent, l'usure du cotyle était associée à d'autres lésions :

- 13 fois une résorption du col,
- 4 fois un simple descellement,
- 4 fois une fracture de la tige,
- 1 fois un enraidissement

Deux fois seulement ce fut la seule lésion retrouvée à la réintervention.

- Nous n'avons pas trouvé que le recreusement du cotyle lors de la mise en place de la prothèse favorisait l'usure de celui-ci, en dehors de deux observations où un creusement considérable avait perforé le cotyle lors de la première intervention.

AU TOTAL = l'usure du cotyle est apparue à la lumière de nos observations comme une lésion tardive et fréquente qui ne semble pas prévenue par la conservation du cartilage, et qui se présente parfois comme une véritable réaction d'intolérance à la prothèse.

L' ENRAIDISSEMENT

En 1952, LANCE avait déjà publié 10 cas d'enraidissement tardif, JUDET, 3 cas.

HERBERT et PAILLOT ont rappelé, en 1955, qu'ils avaient surtout observé des raideurs après arthroplastie dans la polyarthrite infantile et dans la spondylarthrite ankylosante, surtout si l'on opérait en période évolutive.

JUDET signale que l'ablation de formations ostéophytiques en cas de raideur associée a été couronnée de succès cinq fois sur six cas.

CREYSSEL invoque surtout dans ces raideurs post-opératoires le processus arthrosique qui a "dépassé le cadre osseux", il pense qu'elles peuvent être évitées par certains traitements : " traction continue préopératoire, culotte plâtrée post-opératoire " plusieurs semaines", mais nous n'avons trouvé nulle part d'observation confirmant cette opinion.

P. PADOVANI présentait, en 1955, 16 cas d'ankylose avec ostéophytose après arthroplastie et montrait que beaucoup ne correspondaient pas à un mauvais résultat fonctionnel.

Nous avons observé dans notre série 13 cas d'enraidissement réopérés :

- 8 fois enraidissement suivant immédiatement l'intervention;
- 5 fois enraidissement tardif.

L'indication à la réintervention fut :

- avant tout la douleur,
- dans quelques cas, une position vicieuse entraînant une gêne fonctionnelle importante.

Les enraidissements précoces étaient tous, sauf dans un cas, la seule lésion observée.

Au contraire, des enraidissements tardifs qui s'associent deux fois sur cinq à une fracture de la tige, une fois à un descellement, une fois à une résorption du col.

Les enraidissements tardifs apparaissent donc dans notre série comme secondaires à des détériorations de l'arthroplastie, l'enraidissement précoce apparait comme primitif. On a beaucoup discuté, comme on l'a vu, sur le mécanisme de ces raideurs. Il est certainement complexe et non univoque.

Dans nos observations :

- Certaines prothèses mal posées ont été suivies de raideurs en attitude vicieuse :

  1 prothèse posée en coxa vara (Obs. N°7)
  1 tête trop verticale (Obs. N°35)
  1 prothèse en valgus exagéré (Obs. N°40)

- L'existence d'ostéophytes associées observés neuf fois sur 12 cas d'enraidissement peut faire invoquer la persistance du processus rhumatismal.

  Mais nous avons relevé dans notre série 11 observations d'ostéophytose radiologique sans altération de la mobilité.

- La nature de la coxopathie ne joue, d'après nos observations, aucun rôle particulier dans le déterminisme des raideurs : cette complication s'observe aussi bien après les arthroplasties pour subluxation qu'après les arthroplasties pour coxarthries apparemment essentielles.

- Nous avons déjà vu qu'il ne semble pas possible d'apprécier le rôle de la fibrose périarticulaire dans le déterminisme de ces raideurs.

- L'insuffisance de rééducation ou son impossibilité chez certaines malades joue sans doute un rôle important dans l'insuffisance des résultats concernant la mobilité.

AU TOTAL : l'enraidissement apparait comme une complication précoce, pas toujours incompatible avec une fonction satisfaisante, le mécanisme en est encore mal élucidé. L'enraidissement ne nécessite de réintervention que s'il s'associe aux douleurs ou si une attitude vicieuse entraîne une gêne fonctionnelle importante.

Après cette étude de la dégradation des arthroplasties acryliques type JUDET, il est intéressant, à titre comparatif, de rappeler brièvement comment on peut concevoir actuellement l'avenir des différents autres modes d'arthroplastie.

Nous envisagerons dans ce chapitre seulement les trois principaux autres modes d'arthroplastie utilisés en France :

- prothèse cervico-céphalique en acrylique,
- prothèse de THOMPSON MOORE
- arthroplastie à cup en vitallium de SMITH-PETERSEN

LES PROTHESES CERVICO-CEPHALIQUES

La statistique de MERLE d'AUBIGNE en 1952 porte sur 102 malades avec un recul de 3 ans.

- Résultats très bons et bons chez 56 à 64 % de ses malades.
- Les réinterventions lui fournissaient seulement 38 à 43 % de résultats très bons et bons. Il avait 45 % de mauvais résultats pour reprise de coxarthrose.

Il ne retrouvait, en 1952, que dans deux cas une détérioration de la zone d'appui avec retentissement clinique.

Par contre, il observait 6 détériorations sans retentissement clinique.

Nos réinterventions sur prothèse cervico-céphalique sont :

- trois fois une fracture de l'angle, respectivement 7 ans, 3 ans et 4 ans après leur mise en place.
- deux fois une usure du cotyle.

AU TOTAL,

la résistance de la prothèse cervico-céphalique,

l'usure du cotyle

apparaissent ici comme les deux écueils tardifs de la prothèse cervico-céphalique.

LA PROTHESE EN VITALLIUM DE THOMPSON MOORE

La statistique de F.R. THOMPSON MOORE, parue en 1954, portait sur 35 malades :

- 25 ne souffrirent plus,
- 7 ont eu un mauvais résultat,
- 5 seulement avaient un très bon résultat.

L'étude de ces 35 malades lui permettait les conclusions suivantes :

- Il n'avait pas constaté d'usure du cartilage articulaire,

  la prothèse n'usait pas les cotyles recreusés,

  Une tendance à la condensation osseuse du toit était normalement constatée lorsque le cartilage n'existait plus.

- Le col se résorbe normalement, s'il en subsiste quelque peu, jusqu'à la ligne intertrochantérienne.

- Il est habituel de constater une densification osseuse près du petit trochanter et une décalcification du grand trochanter.

  Au niveau de la queue de la prothèse, l'os tend à entourer d'un hameçon osseux l'extrémité de la prothèse.

  La corticale externe s'épaissit sans érosion.

Une statistique de WICHSTROM (New Orleans), sur 41 malades atteints de fracture du col, trouve :

- 54 % de bons résultats,
- 32 % d'échecs complets.

Pour HIRSCH (Scandinavie), la mise en place d'une telle prothèse est contre-indiquée en cas d'altération du cartilage cotyloïdien.

AU TOTAL : les complications tardives de la prothèse de MOORE sont encore mal connues.

Il semble que sa fixation à l'os soit très stable.

Par contre, il est possible que l'évolution ultérieure laisse apparaître des dégradations du cotyle.

LES ARTHROPLASTIES A CUP SELON SMITH-PETERSEN

Une étude de RAMADIER, en 1958, portant sur 117 malades, note 59 % d'amélioration importante, 28 % d'échecs.

- Il a observé une résorption du col dans 36 % des cas, mais cette résorption allait souvent de pair avec une fonction bien conservée.

- 30 % d'ostéophytes avec tendance à la raideur, les réinterventions tendant à enlever ces néoformations osseuses, n'amenant qu'une amélioration transitoire.

- Il n'a pas observé de détérioration radiologique du cotyle.

  Selon cet auteur, le grand avantage de la cup reste celui de la stabilité des résultats dans le temps.

Cette opinion n'est pas absolument partagée par SHEPHERD qui conclue en 1954 sur 650 arthroplasties :

- le résultat des cups est optimum entre 3 et 4 ans,
- les mauvais résultats après 4 ans s'élèvent à 52 %.

AU TOTAL,

ce mode d'arthroplastie a beaucoup de partisans. Ses indications semblent cependant limitées.

" Elle semble surtout indiquée si les lésions prédominent sur le cotyle, elle ne doit pas être utilisée que lorsqu'il existe après émondage, une longueur de col à peu près normale."

(P. PADOVANI)

Il semble que les risques de dégradation tardive soient moins importants qu'en ce qui concerne les prothèses acryliques.

TRAITEMENTS

Nous envisagerons rapidement les principaux traitements qui ont dû être entrepris pour complications précoces.

a.- LES DOULEURS POST OPERATOIRES,

dont nous avons fait une étude ci-dessus,

- peuvent être transitoires :
  - c'est le cas de certaines algies du nerf fémoro-cutané qui, le plus souvent, disparaissent spontanément.
- des traitements mineurs ont parfois franchement soulagé ces douleurs post-opératoires :
  - rééducation bien menée en centre spécialisé (ce qui fut le cas de la plupart des malades opérés dans le Service de notre Maître P. PADOVANI)
  - immobilisation plâtrée,
  - extension continue.

Mais, très souvent, même après un soulagement transitoire, des complications ultérieures sont apparues dans ces cas, soit enraidissement, soit lésions osseuses d'installation rapide.

b.- Quant aux ENRAIDISSEMENTS PRECOCES,

nous les avons étudiés plus haut, leur mécanisme semble complexe.

Deux fois seulement, il s'agissait de formes avec ostéophytes qui ont été enlevés.

OBSERVATION Nº 16

L'ablation des ostéophytes n'a pas été suivie d'amélioration, il fallut réintervenir cinq mois plus tard.

OBSERVATION Nº 30

Réapparition de douleurs et des ostéophytes 15 mois après l'ablation de ceux-ci. Il fallut réopérer.

- Nous avons une observation de correction d'antéversion avec recreusement du cotyle au 6ème mois.

OBSERVATION Nº 2

Arthroplastie avec creusement du cotyle par prothèse armée en 1951 pour subluxation unilatérale avec sequelle d'ostéochondrite de la tête, la prothèse porte sur le bord externe du toit.

Le malade souffre à nouveau 6 mois après l'intervention : réintervention pour recreusement et ostéotomie diaphysaire pour correction d'antéversion.

Mais le résultat radiologique n'est pas excellent, la position de la prothèse est toujours trop externe.

L'état fonctionnel est cependant légèrement amélioré.

La correction d'une antéversion avec recreusement a pu être utilisée une fois et entraîner une amélioration temporaire.

LE TRAITEMENT DES COMPLICATIONS TARDIVES

En 1955, JUDET se montre partisan de la prothèse itérative, il n'envisage les autres solutions que comme des procédés de défaite.

DEBEYRE et DOLLIVEUX publiaient cette même année 25 réinterventions sur 178 arthroplasties. Selon ces auteurs, l'arthroplastie itérative avec prothèse était la méthode de choix, l'autre étant l'ablation simple de la prothèse.

HERBERT, sur 17 réinterventions, avait posé 16 prothèses cervico-capitales.

HIRSCH, en Suède, a remplacé 10 fois une prothèse de JUDET par une prothèse de THOMPSON MOORE.

Au bout d'un délai variant de trois à dix-huit mois, il constatait que les douleurs avaient seulement disparu trois fois, sans altération radiologique.

Cet auteur pense que le remplacement de la prothèse de JUDET par la prothèse de MOORE est une mauvaise opération.

GUILLEMINET et MARION publiaient, sur 30 réinterventions, 10 arthrodèses, 3 ablations simples de prothèse, 8 arthroplasties itératives avec prothèse C.

MERLE d'AUBIGNE, en 1954, présentait 120 réinterventions sur 600 arthroplasties.

Dans cette statistique trois méthodes sont représentées :

- l'arthrodèse
- l'arthroplastie itérative avec prothèse C
- l'ablation simple

57 prothèse C ont été posées : un peu moins de la moitié de ces malades a tiré un bénéfice substantiel de l'opération.

Pour cet auteur, l'arthrodèse représente la solution de choix.

Dans la série d'observations que nous présentons, l'arthrodèse a de loin la plus large part :

- Sur 45 malades, 36 ont subi en fin d'évolution une arthrodèse
  4 une ablation de prothèse,
  5 une intervention de TRUETA
  1 une opération de FLILCH

- Huit de ces malades avaient subi en cours d'évolution un remplacement de prothèse.

LA PROTHESE ITERATIVE

- Huit malades ont subi une prothèse itérative.

(Observations N° 4 - 5 - 6 - 9 - 24 - 35 - 41)

- Sur ces huit cas, cinq furent des ruptures de prothèse entraînant une impotence brutale alors que le résultat fonctionnel s'avérait bon ou très bon.

Dans aucun de ces cas, il n'existait dé détérioration du col ou du cotyle, sauf un : Obs.N°6 = fracture associée de la lèvre supérieure du col, ce qui n'empêcha pas de placer une deuxième prothèse céphalique suivie d'un bon résultat pendant deux ans.

Dans tous ces cas, les délais de réintervention furent courts.

- Deux observations concernent des réinterventions pour mauvais résultats :

— OBSEVRVATION Nº 24 —

Devant l'insuffisance du résultat, on réintervient pour arthroplastie itérative, car la tête acrylique est anteversée la tige n'atteint pas la corticale externe et le cotyle est insuffisamment creusé.

On doit réintervenir 4 ans ½ plus tard sans jamais avoir obtenu un bon résultat.

— OBSERVATION Nº 41 —

L'importance des douleurs contrastant avec la conservation d'une bonne mobilité amène à pratiquer une prothèse itérative au bout d'un an.

Les suites de la deuxième intervention sont comparables à celles de la première , les douleurs persistent et rapidement, un enraidissement serré s'installe.

La malade de l'Obs. N°4 subit deux arthroplasties itératives suivies chaque fois de deux ans de bons résultats fonctionnels. La seconde arthroplastie fut une prothèse de MERLE d'AUBIGNE en raison d'une résorption importante du col.

On réintervient deux ans plus tard pour arthrodèse;

AU TOTAL : l'indication type de la prothèse itérative fut la fracture de prothèse sans altération osseuse lorsque le résultat fonctionnel avait été bon.

Aucune des reprises pour échec fonctionnel ne put améliorer le résultat.

Toutes ces prothèses itératives aboutirent à l'arthrodèse ou à l'ablation de prothèse après un délai allant de 2 à 7 ans.

L'ARTHRODESE APRES ECHEC D'ARTHROPLASTIE ACRYLIQUE

RAPPEL HISTORIQUE

Rappelons que l'arthrodèse pour coxarthrie, sub - luxation ou coxalgie conservant la tête fémorale, ne fut pas toujours suivie de succès.

- Les méthodes d'arthrodèse primitivement pratiquées par ALBEE, TAVERNIER, MATHIEU, étaient suivies de pseudar - throse dans une proportion qui oscillait autour de 50 %.

- En 1934, W. JONES introduit la fixation interne avec un clou à ailettes introduit à travers le col dans l'iléon.

- Il présente une nouvelle méthode en 1936, intervention d'arthrodèse en un temps comprenant avivement articulaire et enclouage.

La première statistique portant sur 37 malades comprenait deux décès.

- Il suggère une opération en deux temps :

- premier temps, intervention intra-articulaire,
- 10 à 14 jours plus tard, enclouage,
- suivie de trois mois de plâtre

- En 1950, STONCHFIELD et CAVALLERO publiaient 117 arthrodèses pour des affections non tuberculeuses de la hanche la plupart selon la méthode décrite par W. JONES. Les résultats globaux étaient :

- pseudarthrose	23 %
- infection	6 %
- mortalité	3,4 %

- Pour CHARNLEY, l'arthrodèse était obtenue dans 57 % des cas par sa méthode de compression.

- APLEY obtenait un échec sur deux et publiait, en 1955, un procédé d'ostéotomie lui permettant d'améliorer ces résultats.

- Watson JONES, en 1956, publie une statistique de 141 arthrodèses selon sa méthode, 94 % de hanches sont ankylosées et indolores.

Il n'est pas possible de rappeler tous les procédés d'arthrodèse pratiqués avec plus ou moins de succès. Ils soulignent suffisamment la difficulté de l'arthrodèse de hanche.

L'arthrodèse sur échec d'arthroplastie acrylique pouvait donc apparaître comme une intervention particulièrement difficile en raison de la perte de substance osseuse qu'imposent les procédés de resection reconstruction prothétique de hanche.

JUDET, en 1955, l'avait pratiquée quatre fois avec deux échecs et ne s'en déclarait pas partisan.

DEBEYRE également y était opposé : en invoquant le fait que l'ankylose osseuse n'était pas régulièrement obtenue, il avait essayé l'arthrodèse ischio-fémorale sans succès.

Une étude en avait été faite au Congrès d'orthopédie par GUILLEMINET et MARION.

Ces auteurs envisageaient les différentes techniques proposées.

- L'arthrodèse extra-articulaire type MATHIEU WILLMOTH laissant la prothèse en place n'est pas recommandable selon ces auteurs. Nous verrons que cette intervention a été pratiquée avec succès chez trois de nos malades.

- L'arthrodèse type BRITTAIN est conseillée par BENASSY et RAMADIER en deux temps :

1.- prise de greffon fémoral,

2.- appui fémoral supérieur

Ce mode d'arthrodèse, théoriquement bon comme nous l'avons vu, nous a donné un échec. DEBEYRE également a publié un échec de cette méthode.

- GUILLEMINET décrit la technique suivante :

Voie antérieure, section du grand trochanter, mise à jour du canal de la prothèse par ouverture de bord supérieur du moignon de col. Après avivement et pénétration du col dans le cotyle, un greffon cortical est calé dans le col et dans le toit du cotyle.

Il publie 8 cas d'arthrodèse par ce procédé, 6 arthroplasties acryliques et 2 cups : 4 très bons résultats, 2 résultats assez bons, 1 échec et 1 décès.

- MERLE d'AUBIGNE également partisan de l'arthrodèse décrit la technique suivante :

- Voie postéro-externe (qui permet un bon avivement de la face postérieure du col, de la ligne inter-trochantérienne de la face postérieure du grand trochanter),

- creusement dans l'aile iliaque d'une cavité adaptée au moignon du col.

Il faut souvent effondrer le fond du cotyle.

- Introduction du moignon de col et fixation par un clou d'arthrodèse.

- Apport d'os spongieux dans les espaces vides.

Dans quelques cas où le montage parait difficile, apport de greffons tibiaux ischio-fémoraux et ilio-fémoraux (notamment dans le cas de prothèses cervico-céphaliques).

Immobilisation plâtrée 3, 4 ou 5 mois.

Les résultats sur 21 échecs de prothèse A sont les suivants :

- 12 fusions certaines et 3 échecs immédiats, dont deux furent repris et aboutirent à la consolidation.
- 3 malades après prothèse cervico-céphalique ont consolidé.

- ABBOTT a décrit une méthode d'arthrodèse en deux temps en abduction large avec introduction du grand trochanter dans le cotyle après désinsertion des muscles fessiers, avivement, mise en abduction jusqu'à la tension des muscles adducteurs qui, selon lui, assurent une pression continue du trochanter sur le cotyle.

Bourrage de spongieux, plâtre pelvi-bicruropédieux

Après six semaines, ablation du plâtre si l'ankylose est obtenue, ostéotomie sous-trochantérienne et mise en abduction de la diaphyse.

Mais aucun résultat n'est publié.

TECHNIQUE UTILISÉE

Dans la série d'observations que nous étudions, la technique utilisée n'a pas été univoque, elle a dû s'adapter aux conditions anatomiques de chaque cas.

Néanmoins, il est possible de décrire une technique de base qui, à quelques variantes près, a été appliquée dans la moitié des cas environ.

Nous envisagerons ultérieurement les variantes de cette technique.

- Intervention sur table orthopédique
- Voie de Hueter élargie vers le haut selon SMITH PETERSEN ou élargie vers le haut et vers le bas selon MATHIEU.
- Section du grand trochanter
- Ablation de la prothèse
- Avivement du canal cervical

- Avivement du cotyle et du col au ciseau gouge, consistant en un labourage soigneux de l'os cortical.

- Le moignon de col, grâce à la section trochantérienne est plus facilement réintroduit dans la grande cavité.

- Un greffon tibial est prélevé sur la jambe homolatérale. Il est introduit dans l'ancien canal de la prothèse jusque dans le cotyle au niveau duquel on prépare un avant-trou.

  Si le cotyle est trop mince, le greffon est enfoncé dans le toit du cotyle assez profondément.

- Un greffon iliaque est prélevé sur la face externe de l'aile iliaque, il est appliqué le long du bord supérieur du col avivé.

  En dedans, il est inséré dans le sourcil cotyloïdien, il doit combler parfois l'espace qui sépare le bord supérieur du col de la face inférieure du cotyle.

  En dehors, il est inséré dans la coupe trochantérienne.

  Le fragment externe est reposé plus en dehors et fixé par un fil de Danis.

- L'os spongieux est largement utilisé, prélevé au niveau du tibia, de la face externe de l'aile iliaque, de la crête iliaque.

  On peut être amené à utiliser du spongieux de banque.

- Le montage réalisé doit être solide. On utilise un drainage aspiratif à la Redon, parfois deux.

  Pose d'un plâtre pelvi-bicruro-pédieux.

- L'immobilisation sera au minimum de trois mois.

- La surveillance sous plâtre est en général facile.

- Enlever le ou les drainages lorsque l'écoulement a cessé (Il est souvent utile de changer le flacon à la fin de la première journée, si l'on veut que le drainage soit efficace).

- L'utilisation du drainage aspiratif à la Redon a rendu minimes les risques d'hématomes et l'infection post-opératoire :

- un cas de suppuration sur 37 arthrodèses (Obs. N°25)
- un cas d'hématome (Obs. N°15)

En cas de fièvre persistante, on peut fenêtrer le plâtre pour surveiller la cicatrice.

La fréquence de phlébites est bien connue dans cette chirurgie. Dans une publication récente, sur 308 cas d'arthrodèse opérés, PADOVANI relevait 50 cas de thrombophlébites patentes, 101 cas de phlébo-thromboses suspectées sur des signes mineurs, et 32 traitées à titre prophylactique.

Au moindre doute, le traitement anticoagulant est entrepris.

L'immobilisation sera au minimum de trois mois.

On observe avec une relative fréquence la persistance d'une certaine mobilité de la hanche à la levée du plâtre.

Dans ce cas, il a été pratiqué :

- soit une réimmobilisation,
- soit la reprise de la marche avec culotte plâtrée.

On peut observer la persistance de quelques mouvements au bout de 4 à 5 mois. Il est très fréquent que l'ankylose totale soit obtenue lorsqu'on revoit ces malades ultérieurement.

La rééducation de tous ces opérés a été faite dans un centre spécialisé. Le principal écueil est l'atteinte fonctionnelle du genou, l'altération de la 2è hanche au cours de l'immobilisation.

C'est dire l'intérêt :

- de la rééducation musculaire sous plâtre,
- mobilisation de la rotule par fenêtrage du plâtre,
- au besoin plâtre articulé avec ferrures.

Lorsqu'il y eut un doute sur les capacités fonctionnelles du genou du côté opéré, ou de la hanche opposée, l'arthrodèse ne fut pas pratiquée.

ANALYSE DES DIFFERENTES TECHNIQUES EN FONCTION DES VARIANTES ANATOMIQUES

1° - L'ABSENCE TOTALE DE COL

a été observée après les prothèses cervico-céphaliques (4 cas), après les prothèses de JUDET compliquées de résorption totale du col (2 cas).

L'absence de moignon de col nécessite d'établir la fusion osseuse entre le grand trochanter et le toit du cotyle, ce qui nécessite la dénudation et l'avivement du grand trochanter et sa pénétration dans le toit du cotyle préparé à cet effet.

Voici le détail de ces observations :

— OBSERVATION N° 4 —

Prothèse cervico-céphalique, le cotyle est très largement usé.

Pénétration du trochanter avivé dans le toit du cotyle.

On creuse une tranchée dans le sourcil cotyloïdien et dans le trochanter, on y encastre un greffon tibial.

Ablation du plâtre 4 mois ½ plus tard, la hanche n'est pas solide, le bloc osseux n'est pas homogène, à la radio.

Culotte plâtrée deux mois et marche.

Deux ans ½ après l'intervention, il persiste une certaine mobilité, mais la hanche n'est pas douloureuse.

— OBSERVATION Nº 20 —

Prothèse cervico-céphalique posée en 1951. Rompue.

Arthrodèse en 1958, pénétration du trochanter dans le toit du cotyle.

On fait pénétrer de haut en bas par la fosse iliaque interne un greffon tibial qui pénètre en bas le canal médullaire fémoral.

La marche est reprise après cent jours.

Le résultat est excellent.

— OBSERVATION Nº 32 —

Prothèse de GOSSET posée en 1951 : arthrodèse en 1955.

Pénétration trochantérienne du toit du cotyle après avivement. Fixation par broche de STEINMANN. Un greffon iliaque unit le trochanter à l'os iliaque.

Ankylose totale six mois après l'intervention.

— OBSERVATION Nº 43 —

Technique identique à l'observation précédente.

La solidité clinique et une bonne image radiologique sont obtenues au bout de 4 mois, la récupération étant retardée par une flexion du genou à 35°

— OBSERVATION Nº 14 —

Prothèse de JUDET. Col totalement résorbé.

Même technique que les deux précédentes observations.

5 ans après l'intervention, l'ankylose est obtenue mais la hanche est encore légèrement douloureuse.

L'état fonctionnel reste médiocre en raison d'atteintes arthrosiques multiples.

— OBSERVATION № 30 —

Même technique.

Au bout de trois mois, ablation de plâtre, ankylose complète et absolue.

Résultat excellent 5 ans plus tard.

AU TOTAL : 5 ankyloses obtenues, 1 hanche restée mobile mais indolore, 1 hanche douloureuse bien qu'ankylosée.

L'absence totale de col ne doit donc pas faire redouter de pratiquer une arthrodèse.

2° - ROLE DU DEGRE D'USURE DU COTYLE ET DU COL SUR LE RESULTAT MECANIQUE

Nous avons étudié les résultats en fonction de l'usure du cotyle ou non, de l'usure du col ou non, de l'usure du col et du cotyle ou non, en cotant le résultat mécanique de 1 à 3.

Les chiffres sont peu probants et portent sur des séries trop restreintes. Il semble toutefois qu'en cas d'usure du cotyle l'ankylose semble plus difficile à obtenir.

3° - TROIS OBSERVATIONS D'ARTHRODESE AVEC CONSERVATION DE PROTHESE

— OBSERVATION № 12 —

Prothèse non armée posée pour coxarthrie. L'enraidissement douloureux nécessite une réintervention un an plus tard.

Arthrodèse par voie antérieure.

Avivement de la face supérieure du col.

Dédoublement du grand trochanter.

Greffon iliaque en position ilio-trochantérienne

3 mois de plâtre

3 ans après l'intervention, l'ankylose n'est pas complète

mais la hanche est solide et indolore,

l'état fonctionnel très satisfaisant.

— OBSERVATION Nº 3 I —

Prothèse pour subluxation enraidie en position vicieuse

Arthrodèse quatre ans plus tard

Voie postéro-externe, section du trochanter,

Greffon iliaque en pont iléo-trochantérien dans une tranchée creusée dans le toit du cotyle,

Ostéotomie sous-trochantérienne type Momsen corrigeant la position vicieuse

Résultat : ankylose complète indolore 5 ans plus tard.

— OBSERVATION Nº 4 I —

Arthroplastie pour subluxation enraidie.

Arthrodèse par voie postéro-externe

Greffe ischio-fémorale banque et greffon ilio-trochantérien de banque.

Reprise pour échec 18 mois plus tard par voie antérieure. obtenant un excellent résultat 3 ans plus tard.

AU TOTAL : cette intervention a été pratiquée trois fois avec succès un de ces cas ayant nécessité une reprise avant le résultat définitif.

Elle n'a été utilisée qu'en cas d'enraidissement important et douloureux.

Nous l'avons trouvée récemment décrite par S.S.COLEMANN (Salte Lake City) à propos d'un cas.

Prothèse de MOORE posée en Novembre 1955 - arthrodèse ischio-fémorale en août 1957 (avec un greffon iliaque alors que la mobilité de la hanche est réduite à quelques degrés et douloureuse.

Pseudarthrose en Novembre 1958 sur la portion ischiatique du greffon. En décembre 1958, greffon iliaqueen position ilio-trochantérienne maintenu par 4 vis, immobilisation plâtrée 6 mois.

Excellent résultat un an plus tard.

Nous remarquerons le parallélisme de cette observation avec notre observation N°41 venant confirmer l'échec de la greffe ischio-fémorale.

AU TOTAL : Ce procédé sur 4 cas, rapproché du cas de COLEMANN montre que l'arthrodèse avec conservation de prothèse est parfaitement réalisable avec succès. Le recul de 3,3 et 5 ans dans nos trois observations montre que ce résultat est durable.

Il semble que la greffe ischio-fémorale trouve là une mauvaise indication.

En accord avec COLEMANN, l'indication de l'arthrodèse avec conservation de prothèse ne semble devoir être portée qu'en cas d'enraidissement douloureux sur une prothèse bien supportée.

L'avantage majeur de cette intervention est double :

- Intervention peu choquante,
- Elle n'entraîne pas de raccourcissement fémoral.

4° - ROLE DU GREFFON CENTRO-CERVICAL

Un greffon centro-cervical fut utilisé 16 fois.

- Avec clou ou broche trois fois
- Sans clou, 13 fois, où il fut donc amené à jouer un rôle mécanique important.

- 9 fois, ce fut un greffon tibial
- Dans cinq de ces neuf cas, un greffon trochantéro-iliaque fut également utilisé
- Une fois se produisit une fracture du greffon sous plâtre (Obs. N°41)
- 4 fois le greffon fut un os de banque, trois fois avec entière satisfaction, une fois se produisit une fracture sous plâtre.

— OBSERVATION N° 37 —

La fracture se produit six semaines après l'intervention, la cuisse se met en adduction, le fémur ascentionne, le volet iliaque perd ses rapports avec l'aile iliaque.

Résultat médiocre, les douleurs sont néanmoins améliorées.

5 - LE PROBLEME DU MATERIEL OSSEUX

L'apport du matériel osseux a toujours été considéré comme indispensable :

- Nous avons vu la large utilisation du greffon contro-cervical,
- le greffon iliaque a été utilisé 21 fois,
- l'Os de banque 6 fois.

Le spongieux a été largement utilisé dans ces interventions. Spongieux autogène le plus souvent prélevé au niveau de l'aile iliaque ou de la crête. Parfois spongieux de banque.

Très souvent fut utilisé à la fois os de banque et os autogène. La quantité de l'apport osseux a été adapté en fonction des besoins.

Certaines arthrodèses nécessitent un matériel osseux plus important :

- cotyle très usé,
- col absent,
- difficulté d'introduction du moignon du col dans le cotyle

Dans certains cas, l'os de banque dut être utilisé en raison de la gracilité du squelette. C'est le cas notamment de certaines subluxations avec atrophie du squelette.

- Les autogreffes ont toujours donné satisfaction.

Comme nous l'avons vu plus haut, le greffon iliaque semble jouer un rôle beaucoup plus trophique que mécanique, le greffon tibial centro-cervical étant amené à jouer un rôle mécanique.

Nous avons constaté une fracture de greffon sous plâtre (Obs. N°41),

double greffon tibial dont 1 centro-cervical, un transtrochantérien,

la hanche droite est restée mobile mais indolente, elle tolère l'appui.

- les greffes de banque

La corticale de banque a été utilisée 8 fois.

- 4 fois centro-cervical

sur lesquels nous avons constaté une fracture de greffon (Obs. N°37)

- l'os spongieux de banque a été utilisé deux fois sans ennuis.

5° - ROLE DE L'ENCLOUAGE OU DE L'EMBROCHAGE

Sur nos 36 arthrodèses, l'enclouage a été parfois employé pour consolider un montage qui semblait insuffisant.

On utilise soit un clou à ailettes assez long et assez vertical, de manière à pénétrer dans le massif osseux sus-cotyloïdien.

- soit une ou deux broches de STEINMANN.

Six fois le clou fut employé et 7 fois la ou les broches de STEINMANN.

Le petit nombre de ces chiffres ne permet pas de faire de statistiques valables.

Le rôle de l'enclouage semble très important dans la stabilisation du montage et plus que la comparaison aléatoire de chiffres, nous rapporterons cette observation :

— OBSERVATION Nº 28 —

Arthrodèse pour arthroplastie pour subluxation, avec usure du cotyle et résorption du col.

On fait un avivement du petit trochanter et introduction dans le cotyle.

Clou de SVEN JOHNSON passé très vertical dans le grand trochanter au-dessus du canal de la prothèse.

La hanche n'est pas consolidée à la levée du plâtre 3 mois après. On prescrit le port d'un appareil en cuir type Bouvier.

Trois ans plus tard, la marche est facile avec une canne. La hanche est ankylosée.

L'emploi d'un clou centro-cervical a été utilisé deux fois seulement.

— OBSERVATION Nº 13 —

Associé à un greffon iliaque. La consolidation n'a pas été obtenue.

— OBSERVATION Nº 25 —

Enclouage associé à deux greffons tibiaux. Une suppuration oblige à l'ablation du clou au bout de trois mois.

La hanche, deux ans plus tard, est toujours douloureuse, mais l'ankylose est obtenue.

On ne peut conclure sur ces deux seules observations.

7.- ROLE DE LA PENETRATION FEMORALE DANS LE COTYLE

- 6 fois l'absence de col nécessite la dénudation du col et la pénétration du grand trochanter dans le toit du cotyle préparé à cet effet.

- Mais toutes les autres arthrodèses furent obtenues par une pénétration cervicale intra-cotyloïdienne.

Cette pénétration peut être gênée par la fibrose ou ou par des formations ostéophytiques, par le petit trochanter ou par le grand trochanter que l'on peut sectionner.

Parfois par le relief intertrochantérien postérieur.

Cette pénétration fut très difficile dans trois cas :

OBSERVATION Nº 10

- La resection du petit trochanter permet de l'obtenir. Excellent résultat.

OBSERVATION Nº 9

- La fibrose gêne la pénétration, malgré une double greffe tibiale et iliaque, l'ankylose n'est pas absolue et la hanche reste légèrement douloureuse.

OBSERVATION Nº 27

- Malgré la désinsertion complète du grand trochanter, la pénétration cervicale n'est pas satisfaisante.

L'ankylose n'a pas été obtenue

AU TOTAL : à la lumière de trois cas seulement il est vrai, il semble que la perfection de la pénétration intra-cotyloïdienne du col soit un élément important du succès final.

8° - L'OSTEOTOMIE ASSOCIEE

souvent envisagée dans les indications des arthroplasties enraidies en position vicieuse, n'a été employée en fait qu'une fois.

Elle n'a pas été employée en tant qu'adjuvant de l'arthrodèse, ainsi que le préconisaient certains auteurs.

— OBSERVATION N° 31 —

Arthroplastie enraidie en flexion adduction, l'ostéotomie sous-tranchantérienne type MOMSEN est faite en association à une arthrodèse laissant la prothèse en place associée à une greffe iliaque en position ilio-trochantérienne par voie postéro-externe.

L'adduction a été légèrement hypercorrigée - la consolidation du foyer de fracture est obtenue à la sortie du plâtre.

9° - LES REINTERVENTIONS (Obs. N°41 et 45)

pour échecs d'arthroplastie douloureuse ont toujours été suivies d'un résultat immédiat excellent.

La technique consiste en un avivement soigneux de la région sus-cervicale associé à l'utilisation d'un greffon iliaque ou tibial suivi de trois mois d'immobilisation plâtrée.

LES RESULTATS DE L'INTERVENTION D'ARTHRODESE APRES ABLATION D'ARTHROPLASTIE ACRYLIQUE

Ces résultats ont été classés en T.B., B., A.B., médiocres et mauvais,

en nous basant sur :

- l'état fonctionnel global,
- l'état mécanique : ankylose obtenue ou non,
- l'état des douleurs.

Mais il faut souligner la difficulté de classer ces résultats, car aucun de ces malades n'obtient une restitution fonctionnelle intégrale et le résultat doit être apprécié en fonction de l'état antérieure à l'intervention.

Dans tous les cas, l'état fonctionnel antérieur était très mauvais confinant à l'impotence totale.

LES RESULTATS GLOBAUX SONT LES SUIVANTS :

- 9 très bons : hanches solides et indolores, marche illimitée
- 9 bons : marche facile
- 3 assez bons, marche difficile mais grosse amélioration sur l'état antérieur

- 6 médiocres : amélioration insuffisante par rapport à l'état antérieur
- 1 mauvais : suppuration ayant nécessité l'ablation du clou - état identique
- 1 décès post-opératoire

EN FAIT, il existe une disparité importante entre les résultats anatomiques et les résultats fonctionnels.

Sur 29 arthrodèses (résultat définitif de 2 à 9 ans) :

- l'ankylose totale a été obtenue 20 fois
- la persistance de légers mouvements a été obtenue 2 fois
- l'échec de l'ankylose 7 fois.

Mais :

a.- Sur les 20 hanches ankylosées :

- 5 restent légèrement douloureuses, une est très douloureuse,
- 9 ont un très bon résultat global,
- 5 ont un bon résultat
- 1 a un résultat seulement assez bon (Obs. N°24) en raison de la position en abduction exagérée de la hanche ankylosée et de douleurs intenses de la hanche opposée,
- 2 ont un résultat médiocre :

  Obs. N°14 : résultat altéré par des douleurs rhumatismales diffuses, la hanche opérée restant légèrement douloureuse.

  Obs. N°31 : résultat altéré par une abduction exagérée par un genu valgum et surtout par l'état de la hanche opposée.

- un mauvais résultat (Obs. N°25) :

Suppuration nécessitant l'ablation du clou trois mois après sa mise en place. La hanche reste très douloureuse bien qu'ankylosée.

AU TOTAL , ces échecs fonctionnels sont dus surtout à l'état du côté opposé, l'arthrodèse a fourni dans tous ces cas un appui indolore.

Est-ce à dire que cette opération est contre-indiquée dans les formes bilatérales ?

Dans tous les cas où le résultat fonctionnel est médiocre ou mauvais, le malade s'est toujours trouvé satisfait de ne plus souffrir de la hanche antérieurement la plus douloureuse.

b.- Inversement si nous analysons les 7 cas où l'ankylose a échoué,

Nous trouvons trois bons résultats :

- Obs. N°3 : la hanche est légèrement indolore et la marche est illimitée.
- Obs. N°13 : La hanche est absolument indolore. Marche avec une canne
- Obs. N°24 : La hanche est légèrement douloureuse, le malade peut marcher 4 ans sans fatigue.

c.- Enfin, si nous envisageons seulement le résultat en fonction de l'amélioration des douleurs,

nous constatons que :

- 16 sont complètement indolores,
- 12 sont douloureuses légèrement ou par intermittence,
- et seulement une est restée très douloureuse.

AU TOTAL :

- l'ankylose ne peut être garantie formellement, il existe obligatoirement un certain pourcentage d'échecs.
- l'amélioration de l'état fonctionnel dépend essentiellement de l'état du côté opposé (mais l'arthrodèse n'est pas contre-indiquée dans les formes bilatérales)
- tous nos opérés sauf un ont été amélioré sur le plan des douleurs.

Enfin, ces résultats sont d'une stabilité remarquable

Nous n'avons aucun exemple de dégradation d'une arthrodèse réussie,

la proportion des ankyloses s'accroît avec le recul.

Nous avons cinq observations de hanches encore mobiles à la levée du plâtre, qui ont fourni des hanches solides et indolores avec très bons résultats fonctionnels quelques années plus tard.

LA RESECTION ORTHOPLASTIQUE TYPE WHITMANN ET L'ABLATION SIMPLE DE PROTHESE

En 1955, JUDET avait utilisé une fois seulement l'ablation simple de prothèse avec un résultat acceptable, la hanche restait légèrement douloureuse et la mobilité médiocre.

DEBEYRE l'avait pratiquée 10 fois mais ne disposait pas d'un recul suffisant pour étayer une opinion.

CREYSSEL en présente quatre cas en Octobre 1955.

Il estime les adaptations fonctionnelles satisfaisantes dans l'ensemble, la fibrose locale procurant une stabilité providentielle.

Les indications sont pour lui :

- suppuration après prothèse,
- ankylose contrôlatérale
- mauvais E.G. ne pouvant supporter une opération d'arthrodèse

Au Congrès d'Orthopédie de 1955.

GUILLEMINET présente deux résultats assez bons avec un recul de 18 mois.

MERLE d'AUBIGNE présente neuf cas en 1956 :

- 1 très bon résultat,
- 1 bon,
- 5 assez bons,
- et 2 mauvais

Cette intervention peut être rapprochée de l'intervention de WHITMANN, bien étudiée dans la thèse de PADOVANI en 1932.

Les résultats qu'il obtenait à cette époque étaient satisfaisants :

l'indolence était obtenue d'une manière quasi constante, la mobilité était suffisante, le raccourcissement atteignait en moyenne 3 à 4 cms;

AU TOTAL : " les résultats fonctionnels sans être parfaits, étaient très appréciables eu égard à l'état antérieur des malades."

Mais le même auteur, en 1952, soulignait la fréquence avec laquelle il avait observé, chez ces malades qui étaient considérés comme bénéficiant d'une très bonne fonction, un enraidissement progressif et la réapparution de douleurs 10 et 15 ans plus tard.

---

a.- Nous n'avons guère qu'une intervention d'ablation de prothèse laissant un col. en place.

Obs. N°1 : ablation de prothèse après suppuration en 1952. Plâtre.

En 1960, le raccourcissement s'est accentué, l'impotence reste considérable sans qu'il y ait eu aggravation par rapport à l'état antérieur.

b.- Par contre, nous avons sept observations de resection de la tête et du col, opération appelée de GIRDLESTONE et de TRUETA.

Pour K.H.PRIDIE, cette intervention est la réponse la plus satisfaisante au problème des échecs de l'arthroplastie acryl encore qu'il ne fournisse aucun résultat.

Il pense que l'instabilité qui en résulte est compensée par une masse de fibrose conséquence de la première intervention.

L'ablation de prothèse alors que le col était complètement résorbé entre dans ce cadre.

Obs. N°5 : Prothèse bilatérale. Ablation à droite.

L'ascension du fémur deux ans après l'intervention atteint 2 à 3 cm sur un membre déjà raccourci, la malade se sent amélioré, elle est satisfaite de l'intervention, elle peut s'appuyer sur cette jambe, le raccourcissement ne la gêne pas beaucoup. Elle marche avec des cannes, souffre surtout de la hanche opposée qui a conservé sa prothèse.

Ce résultat peut être considéré comme satisfaisant.

Obs. N° 22 : L'arthroplastie double par prothèse oblique en 1954 aboutit rapidement à un échec. Ablation des deux prothèses. En 1959, le col était complètement résorbé surtout à droite.

La malade a été améliorée,

Elle est satisfaite de l'intervention,

Elle ne peut pas rester debout (souffre énormément de la colonne vertébrale)

peut faire de petites marches avec des cannes anglaises.

Ce résultat est à peu près satisfaisant.

Cinq fois, la résection du col a été faite délibérément sur 4 malades.

— OBSERVATION N° 2 —

Prothèse sur subluxation en 1951, l'état du genou contre-indiquant l'arthrodèse.

Le résultat après trois ans est le suivant :

- Mobilité

Fl.	Ab.	Ad.	R E	Ri
50	35	25	0	30

Donc une mobilité assez satisfaisante.

- L'appui est possible. La malade est satisfaite de l'intervention, ses douleurs sont atténuées, elle peut marcher 500 mètres avec une canne. Sans canne chez elle.

Résultat satisfaisant.

— OBSERVATION Nº 15 —

Double prothèse en 1949. Luxation post-opératoire immédiate

Ablation de la prothèse luxée en Janvier 1957 après l'arthrodèse de l'autre côté en 1951.

Trois ans après l'intervention, si les douleurs ont été soulagées, l'appui n'est, par contre, pas possible.

La malade marche un peu avec deux cannes.

Résultat médiocre.

— OBSERVATION Nº 31 —

Arthroplastie double. Arthrodèse à droite. TRUETA à gauche en 1955.

En 1960, le raccourcissement est important, la hanche très peu mobile, légèrement douloureuse, l'appui est impossible.

La malade marche 200 m. avec béquilles.

Résultat très médiocre.

— OBSERVATION Nº 36 —

Prothèse posée en 1951 sur subluxation. Luxation haute contro-latérale. TRUETA en 1960.

6 mois plus tard, la malade est améliorée, elle est satisfaite, a marché 5 mois avec deux cannes, marche avec une seule canne. Mais l'appui unilatéral est impossible.
Donc, le résultat immédiat est bon.

L'appréciation globale des résultats de cette intervention est difficile, car, là encore, un résultat fonctionnel médiocre peut être un bon résultat si le malade est soulagé.

A titre indicatif, rappelons que quatre résultats sur six peuvent être estimés comme satisfaisants.

AU TOTAL, cette intervention a été considérée dans cette série d'observations comme une intervention de nécessité, dans les cas suivants :

- Formes bilatérales de coxarthrose, surtout arthroplastie bilatérale.

  Cette intervention étant combinée :

  - soit à l'ablation centro-latérale,
  - soit à l'arthrodèse centrolatérale
  - soit à la conservation contro-latérale de prothèse si elle est à peu près bien tolérée.

- Enraidissement du genou contre-indiquant l'arthrodèse.
- Suppuration de prothèse.

Elle a néanmoins fourni des résultats relativement satisfaisants et peut représenter une solution ultime parfaitement convenable.

INTERVENTION DE MILCH

Les différentes interventions de resection angulation de la hanche ont récemment reçu un regain d'intérêt.

MILCH prétend obtenir des résultats très satisfaisants qui, à son avis, permettent de le mettre en balance avec l'arthrodèse même sur les formes unilatérales de coxarthrose.

Sur 23 cas unilatéraux, 18 sont bons ou assez bons.

- 9 interventions unilatérales ont donné 2 bons et 5 assez bons résultats.
- 7 interventions bilatérales ont donné 6 bons résultats.

GUILLEMINET publie, en 1960, 3 cas d'intervention de MILCH après échec de prothèse.

Un seul cas a été suivi avec un assez bon résultat : amélioration des douleurs, flexion possible 30°. Fonction inchangée.

Mais elle ne représente pour lui qu'une intervention de nécessité.

Pour BATCHELOR et d'autres auteurs américains, la résection angulaire de la hanche n'est qu'un procédé de sauvetage après échec de la prothèse de hanche et ne doit être pratiquée qu'en cas de contre-indication de l'arthrodèse de hanche.

Nous avons une seule observation dans cette série :

— OBSERVATION Nº 11 —

Malade opérée ailleurs en 1957, prothèse acryl avec luxation haute. Douleurs très intenses.

En Février 1959 : Ostéotomie sous-trochantérienne à la scie de GIGLI et retaille du fragment diaphysaire avec résection cunéiforme à base interne, conservant une dent interne à la MOMSEN.

2 fils de DANIS encadrent solidement ce montage.

Pelvi pédieux.

Le plâtre est enlevé 2 mois ½ plus tard.

Les résultats deux ans après sont les suivants :

- Mobilité étendue,
- Persistance d'une douleur de la face externe de la cuisse et de la loge antéro-externe de la jambe, malgré l'ablation du matériel.
- L'appui unilatéral est impossible.
- Le raccourcissement de 3 cm est compensé par une semelle.

La malade ne peut marcher longtemps en raison des douleurs, mais n'emploie pas de cannes.

Le résultat peut être considéré comme assez bon.

AU TOTAL : Cette intervention selon la plupart des auteurs est indiquée en cas d'impossibilité de l'arthrodèse.

Nous n'avons pas suffisamment d'éléments pour pouvoir la comparer à la simple résection tête et col.

+

+ +

Telles sont les principales méthodes utilisées dans le traitement tardif des complications des arthroplasties acryliques.

Nous pouvons essayer de codifier les indications de la façon suivante :

- L'Arthrodèse, intervention de choix.
- Cependant, dans le cas où l'arthrodèse est contre-indiquée :

  c'est-à-dire certaines formes bilatérales
  certaines formes avec arthrose du genou homolatérale

  - simple ablation de la prothèse avec réintroduction du col,

    lorsqu'il n'existe pas trop de lésions du cotyle et lorsque le col est assez long,

  - intervention de TRUETA si les lésions du cotyle et du col sont importantes.

EN FAIT, ces indications sont souvent plus complexes, on doit encore tenir compte de l'âge des malades, de leur état général, du psychisme et de leur volonté de récupération, de leur activité et de leur profession.

CONCLUSIONS

Les complications tardives de l'arthroplastie acrylique sont étudiées à propos de 45 dossiers d'arthroplastie acrylique réopérés dans le Service du Professeur P. PADOVANI à l'Hôpital Foch, avec un recul de quatre ans en moyenne depuis la réintervention.

- RAPPEL SUR LA MECANIQUE DE LA HANCHE d'après les théories de PAUWELLS

.- Si l'on considère la hanche normale, la pression sur la tête et les efforts sur les bords supérieurs et inférieurs du col sont considérables.

2.- En ce qui concerne la mécanique des hanches prothétiques, la prothèse cervico-céphalique est plus rationnelle que la prothèse céphalique.

3.- En ce qui concerne les hanches arthrodésées,

- le tuteur centro-cervical supporte des efforts considérables.

- la vue théorique qui amène à penser que les greffes sous-cervicales sont mécaniquement supérieures aux greffes sus-cervicales n'est pas confirmé par l'expérience.

- CONSIDERATIONS ANATOMIQUES

1.- La fibrose péri-articulaire souvent très importante n'apparait pas comme un facteur décisif d'enraidissement. Elle est peut-être une marque d'intolérance à l'acryl.

2.- En ce qui concerne la vascularisation du col, la capsule joue sans doute un rôle important et le respect du pédicule supérieur et externe de la fossette digitale est à conseiller. Mais le rôle des lésions vasculaires dans la résorption du col n'est pas clairement démontré.

3.- Les réactions osseuses autour de la matière acrylique montrent des lésions de destruction étendue qui peuvent faire évoquer l'intolérance.

De telles lésions ne sont pas observées après les arthroplasties au vitallium.

L'existence de formes douloureuses, alors que la prothèse est bien mise en place et qu'il n'existe pas de grosses lésions osseuses en dehors d'une décalcification, peut être un autre argument en faveur de l'intolérance à l'acryl.

LES DEGRADATIONS DES ARTHROPLASTIES sont ensuite envisagées.

Et l'on distingue quatre principales complications tardives :

1.- L'usure des prothèses est très fréquente et souvent associée à une usure du cotyle.

2.- La rupture de prothèse, en dehors de la rupture de prothèses non armées, est une cause de réintervention assez fréquente (neuf cas).

Au total, la fragilité de la prothèse fut, dans 14 cas sur 45, la cause unique de la réintervention.

3.- La résorption du col, l'élargissement du canal sont des lésions souvent retrouvées qui font penser que le problème de l'insertion des prothèses acryliques céphaliques n'est pas résolu.

Le descellement de la prothèse qui peut être le plus souvent constaté radiologiquement, signifie l'échec des arthroplasties.

4.- L'usure du cotyle apparait comme une lésion tardive et fréquente que la conservation du cartilage ne permet pas d'éviter et qui se présente parfois comme une véritable réaction d'intolérance à l'acryl.

L'enraidissement apparait lorsqu'il est isolé, comme une complication précoce, pas toujours incompatible avec une bonne fonction; le mécanisme en est encore mal élucidé.

A la lumière d'une étude bibliographique, et à titre comparatif, l'évolution tardive des autres modes d'arthroplastie est brièvement envisagée.

- Les complications tardives de la prothèse cervico-céphalique en acrylic sont essentiellement l'usure du cotyle, l'usure et la fracture deslprothèses.

- Les complications tardives de l'arthroplastie avec prothèse de THOMPSON MOORE sont encore mal connues, mais il apparait pour l'instant que la fixation à l'os semble très stable, il n'est toutefois pas impossible que l'évolution ultérieure laisse apparaître des dégradations du cotyle.

- Pour les arthroplasties à cup de SMITH PETERSEN, les risques de dégradation tardive semblent moins importants que pour la prothèse acryl, encore que les avis soient partagés.

L'arthroplastie à cupule semble surtout indiquée lorsque les lésions prédominent sur le cotyle et lorsque le col a gardé une longueur normale.

TRAITEMENT

On rappelle quelques traitement concernant les complications précoces.

- Les réinterventions pour ablation d'ostéophytes n'ont pas été satisfaisantes,
- La correction d'une antéversion persistante a pu être utilisée une fois et entraîner une amélioration temporaire

- La prothèse itérative a eu pour indication type la fracture de prothèse sans altération osseuse lorsque le résultat fonctionnel était bon. Aucune prothèse itérative pour échec fonctionnel n'a pu améliorer le résultat.

- L'arthrodèse apparait à la plupart des auteurs comme une intervention difficile. GUILLEMINET, MERLE d'AUBIGNE et PADOVANI en sont partisans. La technique doit être adaptée aux conditions anatomiques.

Sur 36 arthrodèses, il fut pratiqué le plus souvent une arthrodèse intra-articulaire par voie antérieure, utilisant un greffon tibial centro-cervical et un greffon iliaque en pont entre l'ilion et le grand trochanter dédoublé. Le montage doit être solide. L'immobilisation plâtrée doit atteindre au moins trois mois et doit être suivie d'une rééducation soigneuse menée dans un centre spécialisé.

Les principales causes des échecs fonctionnels sont l'atteinte du genou homolatéral et l'atteinte de la hanche opposée.

- L'absence totale de col (notamment après prothèse cervico-céphalique) ne doit pas faire redouter le recours à cette tervention, grâce à un artifice technique décrit.

- L'arthrodèse avec conservation de prothèse, intervention moins choquante, ne raccourcissant pas le membre, peut être indiquée en cas d'enraidissement douloureux sur prothèse ne s'accompagnant pas d'ostéolyse importante.

- Le greffon centro-cervical supporte un effort mécanique important et doit être robuste, sinon il peut se fracturer sous plâtre.

- Autogreffes et greffes de banque ont été utilisées avec succès mais l'os de banque n'a été utilisé que lorsque l'apport d'os autogène était insuffisant.

Le spongieux a été dans tous les cas très largement employé.

- Le rôle de l'enclouage apparait très important dans la stabilisation des montages dont la solidité parait insuffisante.
- La perfection de la pénétration du col dans le cotyle semble un élément important du succès final.
- L'ostéotomie associée n'a été employée qu'en cas d'attitude vicieuse irréductible.

Les résultats sont satisfaisants : 10 très bons, 9 bons, 3 assez bons, 6 médiocres, un mauvais.

Mais il existe une disparité importante entre les résultats anatomiques et fonctionnels. Il faut souligner la difficulté de l'appréciation de ces résultats en raison de la gravité de l'atteinte fonctionnelle du départ.

AU TOTAL :

- l' ankylose ne peut être formellement garantie,
- l'amélioration de l'état fonctionnel est grandement fonction de l'état du côté opposé,
- mais tous les opérés sauf un ont vu la disparition des douleurs ou une grande amélioration.

Les résultats obtenus sont soit stables, soit susceptibles d'amélioration.

- l'ablation simple de la prothèse (deux cas) peut être rapprochée de l'arthroplastie du type WHITMANN lorsqu'existe un col suffisamment long.
- l'opération de TRUETA a été pratiquée sept fois.

Elle est considérée comme une intervention de nécessité indiquée dans :

. les formes bilatérales de coxarthrie avec arthroplastie bilatérale,
. les formes avec enraidissement du genou,
. les suppurations de prothèse.

Elle a fourni des résultats relativement satisfaisants.

- L'intervention de MILCH (un cas avec un résultat assez bon) est indiquée pour la plupart des auteurs en cas d'impossibilité à l'arthrodèse.

Les éléments dont nous disposons sont insuffisants pour comparer les résultats de l'interventions de MILCH et ceux de l'intervention de TRUETA.

Les indications de ces différentes interventions sont souvent difficiles et affaire de cas d'espèces.

VU et PERMIS D'IMPRIMER :

Le RECTEUR de l'ACADEMIE de PARIS,

J. S A R R A I L H

Le DOYEN de la FACULTE de MEDECINE de PARIS :

L. B I N E T

Le PRESIDENT de la THESE :

R E D O N

BIBLIOGRAPHIE

ABBOTT L.C. et LUCAS D.B.

Arthrodèse de hanche. Méthode en deux temps pour les cas difficiles

Surgical clinics of North America 36 Août 1956 pp. 1035-1050

ABBOTT L.C. et LUCAS D.B.

L'arthrodèse de la hanche en abduction large :

Journal of Bone and Joint Surgery - Dec. 1954 36 - A N° 6 pp. 1129-1140 (Bibliogr.)

ALBEE

Arthrodèse extra-articulaire de la hanche

Annals of Surgery - PHILADELPHIA - Vol.89 N°3 Mars 1929 - pp.404-425

APLEY A.G. et DENHAM R.A.

L'ostéotomie, adjuvant de l'arthrodèse de hanche

Journal of Bone and Joint Surgery, Mai 1955,37-B N° 2, pp.185-190, Bibliogr.

AUFRANC O.E. et SWEET E.B.

Arthroplastie de la hanche au Massachussetts Hospital

J.A.M.A. May 30 - 1959 - 170 pp. 507-515

BATCHELOR

Presidential adress to the royal college of Surgeous (Proceedings Roy. Soc. Med. 52 355-360 Mai 1959)

BRITTAIN H.A. Architectural principles in arthrodesis - London and Edimburg - Livingstone 1952, 2° Edit.

BUXTON J.D. et WAUGHS W. (LONDRES) - Complications et difficultés de l'arthroplastie de JUDET

Journal of Bone and Joint Surgery - 35 - 3 - 1 - Fev. 1953 - pp.57-69

BUXTON J.D. et WAUGHS Radiographic bone changes at the hip after insertion of an acrylic prothesis

J. of B. and J. S. 36 B - 1 - Fév. 1954 pp.50-56

CHARNLEY J. Compression arthrodeses

Livingstone Ltd Edimburg and London

CHARNLEY J. Anchorage of the femoral head prosthesis to the shaft of the femur

J. of B. and J.S. Vol.42 B N°1.

CREYSSEL J. et de MOURGUES G.

Inutilité de l'arthrodèse dans certains cas de reconstruction prothétique de la hanche

Lyon-Chirurgical, 50 N° 7 Oct.1955 826-830

CREYSSEL J. et de MOURGUES G.

Résultats insuffisants, échecs, complications,après reconstruction prothétique de la hanche type Judet

Lyon-Chirurgical 48 -5 1953

COLEMANN S.S. (Salt Lake City)

Arthrodèse extra-articulaire après arthroplastie de hanche par prothèse cervico-céphalique de MOORE

J. of B. & J. S. Sept. 1960 42 A N°6 p.1062

DEBEYRE et DOLLIVEUX Les arthroplasties de la hanche

PARIS, 1955, Editions Médicales FLAMMARION

DENHAM Hip Mechanics

The J. of B. and J. S. 41 - B N°3 Août 1959

DENHAM R.A., PYRFORD and CHERSTEY

England Arthroplasty by mould

The J. of B. and J.S. 39 B - N°4, 1957, p.614

DEVAS M.B. Arthroplasty of the hip - A review of 110 Cup and replacement arthroplastic

The J. of B. and J.S. - 36 B N°4 1954, p.561

Discussion du rapport de GUILLEMINET et JUDET - XX° Congrès d'Orthopédie

Revue de Chirurgie Orthopédique, T.42 N°2,p.290

DURAND De l'arthrodèse de hanche dans certaines arthrites chroniques non tuberculeuses

Lyon-Médical, 1922, N°6 pp.234-244

EVANS F.G. et LISSNER H.R.

Stress coat deformation studies of femur understatic vertical leading

Anat. Rec. 1948 100 pp.159-190

FOCK (Magdebourg) Bemerkungen und Erfahrungen über die Resektion im HüftGelenk

(Archiv für klinische Chirurgie - 1861 - N°1 p.172)

FESSLER (Nottingham) Load distribution in a model of a hip joint (étude photoelastique)

J. of B. and J.S. 39 B N°1 p.145

GIRDLESTONE G.R. (1945) - Discussion of treatment of unilateral osteoarthritis of the hip joint (Proceedings of the Royal Society of Medicine - Section of Orthopedics) - 38 p.363

GUILLEMINET et MARION Les échecs après reconstruction de hanche avec prothèse acrylique

Revue de Chirurgie Orthopédique T.41 N° 3-4 pp.325-376

GUILLEMINET et DESBROSSES

Indications actuelles de l'arthrodèse de hanche chez l'adulte - A propos de 90 observations -

Lyon-Chirurgical T.54, N°2, Mars 1958,pp.161-182

GUILLEMINET M.

L'arthrodèse, traitement des échecs de l'arthroplastie par interposition inerte

Lyon-Chirurgical, T.49,n°8 pp.897-904 Nov-Dec.1954

GUILLEMINET et FAYSSE

La place de l'opération de MILCH dans la chirurgie de la hanche (Lyon)

Revue de Chirurgie Orthopédique, T.46 N°1 Janv.1960

HALSHAGER L.

Constatations anatomiques après prothèse de hanche selon JUDET

Zeitschrift für orthopedid 1956 87 pp.352-377

HERBERT J.J.

(Aix-les-Nains) - Arthroplastie de la hanche dans les rhumatismes inflammatoires

Rev. de Chirurgie Orthopédique T.45 N° 3 Juil - Août 1959 p.424 - Bibliogr.

HERBERT J.J.

Réaction de l'os sous-jacent à une prothèse acrylique - Conclusions techniques -

Presse Médicale 25/12/54 62 pp.1817-1822

HERBERT J.J.

Etude critique sur les arthrodèses de hanche

Rev. de Chirurgie Orthopédique - T.46 N°1 Janvier-Mars 1960, p.1-14

HIRSCH

Thompson MOORE Vitallium prosthesis in resection reconstruction of the hip joint

Acta orthopedica Scandinavia - 27 (4) 1958 pp.271-279

JUDET R. et J.

Rapport au XX° Congrès d'Orthopédie des 4,5,6 Octobre 1955

Rev. de Chirurgie orthopédique, T.44 N°3-4 pp.325-376

JUDET R. et J., LAGRANGE et DUNOYER

Vascularisation du col fémoral chez l'adulte

Académie de Chirurgie 80, N°27-28 1954 p.748-755

JANNELLI E. et GUIDA G. (Naples) - Arthrodèses extra-articulaires de hanche par greffon ischio-fémoral

Rev. de Chirurgie Orthopédique T.43, N°3-4 Juillet Sept. 1957 PP. 220-240

LANCE - Arthrodèse extra-articulaire pour arthrite déformante de la hanche (Société Nationale de Chirurgie, PARIS)

Juillet 1928 - Bulletins et Mémoires, p.1023

LARRIEU Contribution à l'étude des arthroplasties de la hanche - A propos des résultats éloignés de 200 arthroplasties -

Thèse, PARIS, 1955, N°242

LEJARS L'intervention opératoire dans le rhumatisme chronique déformant

(Sem. Médicale, N°13 - 18 Janv. 1905 - p.25)

LINDSTRÖM Arthrodèse mixte juxta et extra-articulaire et enclouage simultané d'après Watson Jones

Acta Orthopedica Scandinavia 1957 t.26 fasc.4 p.255

MATHIEU P. et WILLMOTH P.

L'arthrodèse extra-articulaire de hanche dans la coxalgie -

Journal de Chirurgie T.28 n°2 Août 1926

MATHIEU P. L'arthrodèse de hanche, technique et résultat d'un procédé extra-articulaire

Soc. Nationale de Chirurgie 9 Nov. 1927

MATHIEU P. La resection arthroplastique de la hanche

Journal de Chirurgie, tome 38 N°1 Juillet 1931

MATHIEU P. Chirurgie réparatrice de la hanche (Rapport au Congrès International de Chirurgie - Juillet 1929 - VARSOVIE)

MERLE d'AUBIGNE

Traitement des accidents de consolidation des fractures cervicales vraies du fémur

Rev. de Chirurgie 1952 p.265

MERLE d'AUBIGNE

Functional results of hip arthroplasty with acrylic prosthesis

J. of B. and J. S. 361 - 1 A 1954 pp.451-475

MERLE d'AUBIGNE et J. CHABROL

Les arthrodèses de hanche par enclouage - Résultats, indications thérapeutiques

Revue de Chirurgie Sept. 1952 T.71 N°9-10

MERLE d'AUBIGNE et MAURER

Résultats des arthroplasties cervico-céphaliques dans la chirurgie de la hanche

Revue de Chirurgie Orthopédique, T.42 N°1

MERLE d'AUBIGNE, Réintervention après arthroplastie de la hanche

Revue de Chirurgie orthopédique T.42 N°1 Janv.1956

MILCH Le problème chirurgical de la coxarthrose

Revue du rhumatisme Janv. 1956 23 N°1 1-6 (Bibliogr.)

PADOVANI P. L'arthrite chronique déformante de la hanche

Thèse de PARIS, 1932

PADOVANI P. Resection de la hanche avec interposition de résine synthétique

Académie de Chirurgie 16-17 14 Mai 1947 p.364

PADOVANI P. Arthroplastie de la hanche avec prothèse -

Académie de Chirurgie t.77 N° 10-11 14 Mars 1951 pp.334-337

PADOVANI P. Enquête Chirurgicale : Indications et résultats des arthroplasties de la hanche avec prothèse dans la coxarthrie

Rev. de Chirurgie T.90 1-2 1952 pp.61-80

PADOVANI P. 308 cas d'arthrodèses

Rev. de Chirurgie orthopédique 1961

PAUWELLS F. Les affections de la hanche d'origine mécanique et leur traitement par l'ostéotomie d'adduction

Rev. de Chirurgie Orthopédique 1952 t.37 pp.22-30

PAUWELLS F. Der Schenkelhalsbruch, ein mechanisches Problem

(Beilegeheft zeitschrift für orthopëdische Chir. Bd. 63, STUTTGART, 1935 Enke Edit.)

PAUWELLS F. Die Bedeutung der Bauprinzipien des Stüts und Bewegungsapparates für die Beansprechung der Röhrenknochen

(Zeibshrift für Anatomie und Entwicklunggeschichte) 1948 - p.114 - 129

PAUWELLS F. Principes de base de l'arthroplastie de la hanche

Zentralblatt für Chirurgie 77-8 1952

POSTEL Les arthroplasties de la hanche, Thèse, PARIS 1951.

PRIDIE K. Acrylic Femoral Head Prosthesis

J. of B. and J. S. 36 B - 338 1954

PRIDIE K. The management of the broken acrylic head

J. of B. and J.S. 37 B pp.224-227 Mai 1955

Rapport final du Comité d'études de la prothèse céphalique

J. of B. and J.S. Juillet 1959 Vol.41 A N°5 p.883

RAMADIER et LEVITAN L'arthroplastie à cupule : expérience de 117 cas

Revue de Chirurgie Orthopédique T.42 N°1 Janv. 1956 pp. 29-43

REGEN E.M. Resection of head and neck of femur for certain insoluble hip problem

South Medical Journal 48 p. 114-120 Feb.1955

SCHINDLER Contribution à l'étude de l'arthrodèse de hanche

(Zeitschrift für orthopedie 90 - 4 1958)

SCHWARTZMANN Arthroplastie de la hanche dans l'arthrite rhumatismale

J. of B. and J. S. 41 A N°4 Juin 1959

SHEPHERD M. Review of 650 Arthroplastic operations

J. of B. and J.S. 36 B 1957

SHEPHERD M. Une revue des résultats sur interventions de la hanche

J. of B. and J. S. 42 - B N°2 1960

SMITH PETERSEN A new method of arthroplasty of the hip :

J. of B. and J. S. 1939 T.21 p.269

SMITH PETERSEN Evolution of mould arthroplasty of the hip joint

J. of B. and J. S. Feb. 1948 T.30 B N°1 p.59-75

SMYTH The mechanical problem of the artificial hip

J. of B. and J. S. Vol.40 B N°4 Nov. 1958

STACK J.K. et GEORGE K. (Chicago) Les indications de la resection - angulation de la hanche

American Journal of Surgery 97 pp.644-648 Mai 1959

STINCHFIELD and CAVALIERO

Arthrodesis of the hip joint - A follow up study

J. of B. and J. S. - 32 - A pp.48-58 January 1950

STONE M.M. L'arthrodèse de hanche

J. of B. and J.S. Décembre 1956 38 A N°6 1346-1352

TAVERNIER A propos du traitement chirurgical de l'arthrite sèche de la hanche (Bulletin de la Société Nationale de Chirurgie) 9 Avril 1930 - p.572

THOMPSON F.R. Combined hip fusion and subtrochanteric osteotomy allowing early ambulation

J. of B. and J.S. 38 A pp.13-22 January 1956

THOMPSON F.R. Vitallium intermedullary hip prosthesis - Preliminary report N.Y. State Journal Medical

3011 - 3020 - 1952

THOMPSON F.R. Deux ans ½ d'expérience avec la prothèse de la hanche intra-médullaire en vitallium

J. of B. and J. S. 36 A N°3 Juin 1954 pp.489-500

TRUETA J. Recherche récente sur la pathogénie de la coxarthrose

Mémoires de l'Académie de Chirurgie 1953 T.79 p.427

TRUETA J. et HARRISON

Vascularisation normale de la tête du fémur chez l'adulte

J. of B. and J. S. 36 B 3 - 1953 pp.442-461

TRUETA J. et HARRISON

The normal vascular anatomy of the human femoral head during growth

J. of B. and J.S. - 39 B - p.358

WATSON JONES R. Arthrodesis of the osteoarthritic hip

J. Am. Med. Association 110 1938 pp.278-280

WATSON-JONES R. and ROBINSON

L'arthrodèse de l'articulation de la hanche ostéo-arthritique

J. of B. and J. S. Février 1956 - 38 B N°1 pp.353-377 Bibliogr.

WHITMANN R. The reconstructive operation for arthritis deformans of the hip

Annals of Surgery Nov. 1924 N°5 p.779.